ÓRGANO OFICIAL DE LA FEDERACIÓN CANÓFILA MEXICANA A.C.

AÑO 10, NÚMERO 34, 2022. ISSN: 2007-5952

ACMEVEZ

ACTUALIDADES EN MEDICINA VETERINARIA Y ZOOTECNIA MÉXICO

DESCRIPCIÓN DE TÉCNICAS DE BLOQUEOS REGIONALES ECOGUIADOS COMO MÉTODOS DE ANESTESIA REGIONAL, UTILIZADOS EN EL HOSPITAL VETERINARIO DE PEQUEÑAS ESPECIES FMVZ-UAEM

DETERIORO COGNOSCITIVO EN PERROS Y GATOS GERIÁTRICOS; PERSPECTIVA ACTUAL EN EL MANEJO MULTIDISCIPLINARIO

DIFICULTAD RESPIRATORIA RELACIONADA A TRANSFUSIÓN EN UN PERRO CON ANEMIA HEMOLÍTICA INMUNOMEDIADA

EXAMEN CLÍNICO GENERAL DE ZARIGÜEYAS

COLGAJOS DE PATRÓN AXIAL UNA HERRAMIENTA EN CIRUGÍA RECONSTRUCTIVA DE PERROS Y GATOS. PRESENTACIÓN DE TRES CASOS CLÍNICOS

USO DEL PARACETAMOL EN PERROS Y GATOS

EVALUACIÓN CITOLÓGICA: ¿POR QUÉ NO SIEMPRE ME DA BUENOS RESULTADOS?

fcm.mx

fci.be

escuelaveterinariafcm.edu.mx

acmevez

@acmevez

www.acmevez.mx

Escuela de Medicina Veterinaria
y Zootecnia en Pequeñas Especies FCM

MVZ FCM
MEDICINA VETERINARIA Y ZOOTECNIA EN PEQUEÑAS ESPECIES

¿Quieres ser un gran **Médico Veterinario Zootecnista en pequeñas especies?**

Somos tu mejor opción

Ponte en contacto
con nosotros, con gusto
te atenderemos.

SEP-RVOE-20193327
escuela@fcm.mx
www.escuelaveterinariafcm.edu.mx
*Los estudiantes de hoy, **líderes del futuro***

AHORA EN MÉXICO

NUEVO

ATREVIA®

FLURALANER

PROTECCIÓN DE SABOR IRRESISTIBLE, RÁPIDA Y EFECTIVA CONTRA PULGAS, GARRAPATAS Y ÁCAROS.

Acción superior al 87% contra **garrapatas** durante las primeras 8 horas.

90 min

Acción rápida contra **pulgas** desde los 90 minutos.

Completa recuperación en casos de **sarna**.

Complemento perfecto para el tratamiento contra **DAPP**.

SUPER CHEWS™

Innovamos en el uso del fluralaner para darte la libertad de elegir el tratamiento más conveniente para tu paciente.
Elige **ATREVIA®** para **1 ó 3 meses de protección**.

PROTECCIÓN HASTA POR **1 MES**

PROTECCIÓN HASTA POR **3 MESES**

1.- Chávez L. 2021. Evaluación del tiempo de inicio de actividad pulguicida de una formulación oral a base de fluralaner de aplicación trimestral en caninos. 2.- Chávez L., Liao V. 2021. Evaluación de la efectividad, tolerancia y residualidad de dos formulaciones orales a base de fluralaner para el tratamiento y control de pulgas en caninos naturalmente infestados. 3.- Chávez L., Liao V. 2021. Evaluación de la palatabilidad de una tableta masticable a base de fluralaner de aplicación trimestral en caninos. 4.- Chávez L., Liao V. 2021. Evaluación de la seguridad de una formulación oral a base de fluralaner de aplicación trimestral en caninos. 5.- Chávez L., Liao V. 2021. Evaluación de la efectividad, tolerancia y residualidad de dos formulaciones orales a base de fluralaner para el tratamiento y control de garrapatas en caninos naturalmente infestados. 6.- Chávez L., Liao V. 2021. Evaluación de la efectividad, tolerancia y residualidad de dos formulaciones orales a base de fluralaner para el tratamiento y control de ácaros y la reducción de sus signos clínicos en caninos. 7. Referencias externas.

@petmedica.mx

petmedica®

ACMEVEZ

ACTUALIDADES EN MEDICINA VETERINARIA Y ZOOTECNIA MÉXICO

Visita nuestra web

Suscríbete al boletín

Lee las ediciones anteriores

Sigue nuestras noticias

Lee la edición digital

Anúnciate

Síguenos en:

acmevez

acmevez

acmevez

www.acmevez.mx

DIRECTORIO FCM

CONSEJO DIRECTIVO
Sr. Gerardo Heredia Velasco
Sr. Fujimoto Masanori Takahara
MVZ Manuel Rangel Quintanar
Sr. Juan Miranda Juárez
MVZ César Miguel Delgado Contreras
Sr. Oswaldo Alfaro Rivero
Lic. Teresa Rodríguez Yrízar

PATRONATO F.C.M.
MVZ José Luis Payró Dueñas
Sra. Eugenia Salazar de García
Sr. Juan Luis Martínez Gutiérrez
Sr. Juan Martínez Cruz
MVZ Jesús Andrés Villalobos Díaz

SOCIOS HONORARIOS
Sra. Geraldine Church
Dra. Phyllis H de Duffy
Sra. María Teresa Álvarez y Sienra
Sra. Luz de Gracia Roiz Corbalá

SOCIOS PROTECTORES
MVZ Valerie Vogt de Pesqueira
Lic. Patricia Rosado
CPA Ma. Eugenia Lieberman
MVZ Valerio Rivero Medina
Lic. Carlos Álvarez del Castillo

COORDINADOR DEL COLEGIO DE JUECES DE TRABAJO, DEPORTE Y AGILIDAD
Sr. Juan Martínez Cruz

EDITOR RESPONSABLE
MVZ José Luis Payró Dueñas

DIRECTOR EDITORIAL
MVZ César Miguel Delgado Contreras

FEDERACIÓN CANÓFILA MEXICANA MIEMBRO FEDERADO DE LA FÉDÉRATION CYNOLOGIQUE INTERNATIONALE (F.C.I.) THUIN, BELGUIQUE

En Ciudad de México
Tels: 55 56 55 93 30 y 55 56 55 93 44

www.fcm.mx
info@fcm.mx

CONTENIDO

8 **EXAMEN CLÍNICO GENERAL DE ZARIGÜEYAS *(DIDELPHIS VIRGINIANA)***
[1] Antonio Ortega-Pacheco, Eduardo Gutiérrez-Blanco, [2] Antonio Gómez-Ríos, [3] Hugo Ruiz-Piña
[1] Campus de Ciencias Biológicas y Agropecuarias, Facultad de Medicina Veterinaria y Zootecnia, Universidad Autónoma de Yucatán
[2] Clínica Veterinaria "Planeta Animal", Mérida Yucatán.
[3] Centro de Investigaciones Regionales "Dr. Hideyo Noguchi" Universidad Autónoma de Yucatán.

26 **DESCRIPCIÓN DE TÉCNICAS DE BLOQUEOS REGIONALES ECOGUIADOS COMO MÉTODOS DE ANESTESIA REGIONAL, UTILIZADOS EN EL HOSPITAL VETERINARIO DE PEQUEÑAS ESPECIES FMVZ-UAEM**
[1] García Nieves, César Iván, [2]. Morán Muñoz Rafael
[1] Residente del Programa de Especialidad en Medicina y Cirugía en perros y gatos. HVPE-FMVZ-UAEM.
[2] Académico responsable del área de Anestesia y Analgesia HVPE-FMVZ-UAEM.
Correo electrónico: hvpe@uaemex.mx

38 **DETERIORO COGNOSCITIVO EN PERROS Y GATOS GERIÁTRICOS; PERSPECTIVA ACTUAL EN EL MANEJO MULTIDISCIPLINARIO**
[1] Hernández Alberto Gerardo Alberto, [2] Ramírez Ruiz, Edna Amellali
[1] Medicina Interna y Geriatría de perros y gatos; práctica privada. healge@yahoo.com.mx
[2] Práctica privada de Medicina Veterinaria y Zootecnia Tel: 55 9186 2975. ame26vet@gmail.com

48 **"DIFICULTAD RESPIRATORIA RELACIONADA A TRANSFUSIÓN EN UN PERRO CON ANEMIA HEMOLÍTICA INMUNOMEDIADA"**
[1] Góngora Pérez Daniel Alberto, [2] Márquez Peña Ylenia del Carmen
[1] MVZ EMPCPG, UNAM correo electrónico: gongorad3@gmail.com
[2] MVZ EMPCPG, UNAM correo electrónico: ylenia1309@yahoo.es

66 **COLGAJOS DE PATRÓN AXIAL UNA HERRAMIENTA EN CIRUGÍA RECONSTRUCTIVA DE PERROS Y GATOS. PRESENTACIÓN DE TRES CASOS CLÍNICOS**
MVZ, EMCPG, MMVZ Jesús Méndez Flores, MVZ, EMCPG Gerardo Pastrana Velázquez*
*[1] Responsable del Servicio de Cirugía del Hospital Veterinario de Alta Especialidad Delta. Ciudad de México. mendez@hospitalveterinariodelta.com.mxMVZ,
[2] Cirujano del Hospital Veterinario de Alta Especialidad Delta. Ciudad de México. cirugia@hospitalveterinariodelta.com.mx

88 **USO DEL PARACETAMOL EN PERROS Y GATOS**
[1] Morán Muñoz Rafael, [2] Pérez Hernández Jaime
[1] Dr. en C. Especialista en Medicina y Cirugía de perros y gatos. Académico del área de Anestesia del HVPE UAEMEX.
[2] MVZ Residente de segundo año de la Especialidad en Medicina y Cirugía de perros y gatos UAEMEX. Jesús Carranza 203, Colonia Universidad, Universidad Autónoma del Estado de México, Hospital Veterinario de Pequeñas Especies, Toluca, Estado de México.
Contacto: jaime_raygrass@hotmal.com

98 **EVALUACIÓN CITOLÓGICA: ¿POR QUÉ NO SIEMPRE ME DA BUENOS RESULTADOS?**
Gabriela Rojas Temahuay
M en MVZ con profundización en Patología Clínica
Especialista en Medicina y Cirugía de Perros y Gatos

CONACYT
Consejo Nacional de Ciencia y Tecnología

La FCM está registrada en RENIECYT
No. 1800058
Registro Definitivo

ACMEVEZ
ACTUALIDADES EN MEDICINA VETERINARIA Y ZOOTECNIA MÉXICO

Actualidades en Medicina Veterinaria y Zootecnia México Año 10, Número 34 Revista trimestral noviembre-enero. Año 2022, es una revista editada por la Federación Canófila Mexicana, AC. Domicilio: Zapotecas 29, Colonia Tlalcoligia, México, DF. Email: info@fcm.mx Teléfono: 55 56 55 93 30. Editor Responsable: José Luis Payró Dueñas. Reservas de derechos al Uso Exclusivo No. 04- 2013-021909493400-102, ISSN: 2007-5952, ambos otorgados por el Instituto Nacional del Derecho de Autor. Número de Certificado de Licitud de Título Contenido 15828. Esta revista es propiedad de la Federación Canófila Mexicana, AC y es editada por César Miguel Delgado Contreras (Delco Fergo Editorial S.A. de C.V.) en convenio con la Federación Canófila Mexicana, AC. desde junio del 2012.

Prohibida la reproducción parcial o total sin la autorización escrita del Editor. Todos los Derechos Reservados Copyright La Federación Canófila Mexicana, AC, Delco Fergo Editorial SA de CV y César Miguel Delgado Contreras, no se hacen responsables de la información contenida en los anuncios ni en los artículos firmados. Los textos de los artículos, información, eventos, publirreportajes y anuncios impresos en cada edición de la revista Actualidades en Medicina Veterinaria y Zootecnia México, no necesariamente reflejan el punto de vista y el criterio de sus editores por lo que son los autores los únicos responsables de los contenidos que envían a Delco Fergo Editorial SA de CV para su publicación. Los editores no asumen ninguna responsabilidad por la información o promociones en todo lo editado.

Impreso en México.

COMITÉ CIENTÍFICO EDITORIAL

Miguel Ángel Betancourt Alonso
Infectología

Eduardo Gutiérrez Blanco
Anestesia y manejo del dolor en perros, gatos y caballos

Gerardo Alberto Hernández Alberto
Geriatría

Rafael Morán Muñoz
Anestesia y manejo del dolor

Jesús Andrés Villalobos Díaz
Zootecnia Canina

José Mauro Victoria Mora
Ortopedia

Martín Acevedo Arcique
Inmunológia clínica, dermatología, alergología y otología

Carlos Manuel Acevedo Arcique
Cardiología

Omar Rafael Alemán Muñoz
Inmunología Molecular

Oscar Francisco Barillas Velásquez
Dermatología

Luis Enrique García Ortuño
Patología Clínica

Juan Carlos Muñíz Guerra
Animales no convencionales

Foto de portada: Peter Tan, CC BY 2.0, via Wikimedia Commons

DIRECTORIO EDITORIAL

DIRECTOR EDITORIAL
MVZ César Miguel Delgado Contreras
cesardelgado@fcm.mx

ASISTENTE EDITORIAL
Yolanda Marín Ramirez
yoli.marin@fcm.mx

CORRECCIÓN DE ESTILO
Román Delgado Sandoval

ARTE, DISEÑO Y REDES SOCIALES
LCG María Gisela Miranda Mena
g.miranda@fcm.mx

LDyCV Diana Elizabeth Lagos Palma
elizabeth.lagos@fcm.mx

LCG Salvador Miranda Mena

RELACIONES PÚBLICAS
Y COMERCIALES
Ma. Fernanda Gómez González
fergomez@fcm.mx

VENTA DE PUBLICIDAD
55 56 55 93 30 ext. 245
info@fcm.mx

SUSCRIPCIONES
(55) 56559330 EXT. 228/241
info@fcm.mx

www.acmevez.mx

Síguenos

acmevez

@acmevez

Te invitamos a revisar nuestra Revista Digital, la cual tiene más de 170,000 impactos por mes.

ACMEVEZ
ACTUALIDADES EN MEDICINA VETERINARIA Y ZOOTECNIA MÉXICO

MVZ FCM
MEDICINA VETERINARIA Y ZOOTECNIA EN PEQUEÑAS ESPECIES

EXAMEN CLÍNICO GENERAL DE ZARIGÜEYAS
(*Didelphis virginiana*)

[1.] **Antonio Ortega-Pacheco**
Eduardo Gutiérrez-Blanco

[2.] **Antonio Gómez-Ríos**

[3.] **Hugo Ruiz-Piña**

[1.] Campus de Ciencias Biológicas y Agropecuarias,
Facultad de Medicina Veterinaria y Zootecnia, Universidad Autónoma de Yucatán

[2.] Clínica Veterinaria "Planeta Animal", Mérida Yucatán.

[3.] Centro de Investigaciones Regionales "Dr. Hideyo Noguchi"
Universidad Autónoma de Yucatán.

PALABRAS CLAVE: *Zarigüeyas, técnicas de contención, vañoración médica*

INTRODUCCIÓN

Las zarigüeyas son los únicos marsupiales nativos del continente americano los cuales se encuentran distribuidos en 75 especies a lo largo del continente, siendo la *D. virginiana* la más abundante en el sureste de México. Esta es una especie silvestre, pero se encuentra bien adaptada a las condiciones urbanas en zonas en donde es endémica, siendo cada vez más común encontrarlas como animales de compañía viviendo en hogares. Las zarigüeyas llegan a consulta médica generalmente por alguna urgencia, indistintamente su origen, ya sea rescatada de la vida silvestre o preveniente de refugios u hogares que los han adoptado como animales de compañía. Las condiciones de alojamiento, alimentación y prácticas de rehabilitación, para luego ser regresados a la vida silvestre, son también fundamentales para la adecuada y pronta recuperación del estado de salud del paciente, pero no serán señalados en este manuscrito. Ante esto, las consultas médicas veterinarias en esta especie son cada día más comunes por lo que los médicos practicantes deben contar con los conocimientos básicos de la anatomía, fisiología y comportamiento biológico de esta especie, antes de proceder a realizar un examen clínico general. Existen diversas metodologías para la evaluación clínica de un paciente; entre éstas se cuenta con el Expediente Clínico Orientado a Problemas (ECOP), el cual es un sistema médico que permite organizar en forma razonada y secuencial la información que se obtiene de un paciente para formular una diagnosis y registrar la evolución clínica. La ventaja de este sistema es que se base en una lista de problemas de salud detectados al examen físico para la elaboración de un plan diagnóstico englobando a cada uno de los problemas con la finalidad de llegar a un juicio integral y la elaboración de un plan terapéutico apropiado.

El objetivo del presente trabajo es proveer los conocimientos básicos de manejo y sujeción del *D. virginiana* y la aplicación de la metodología del Examen Clínico Orientado a Problemas (ECOP) para una mejor aproximación diagnóstica de acuerdo a las características anatómicas, fisiológicas y etológicas de la especie.

CARACTERÍSTICAS GENERALES DE LA ESPECIE

Las zarigüeyas son especies omnívoras y altamente oportunistas, pudiendo recurrir incluso al canibalismo. Son especies solitarias que en estado adulto pesan entre 1.5 hasta 6.4 kg, siendo más pesados los machos; en cautiverio los ejemplares pudieran salirse de dicho rango debido a la sobrealimentación y al sedentarismo. Son de hábitos nocturnos, pero se adaptan a la luz cuando se encuentran en cautiverio. Se acicalan el pelo constantemente y uno de sus mecanismos de defensa es fingir que están muertos (tanatosis, una de las diferencias con *D. marsupialis,* especie con la que comparte algunas áreas), pero pueden morder, emitir un chillido, o vaciar sus glándulas cloacales emitiendo un olor

fétido; su cola es larga y sin pelo y la utilizan para sujetarse, sus orejas redondeadas sin pelo y de color negro (el cambio de color a negro es signo de independencia en las crías). Su temperatura es característicamente más baja que la de cualquier otro mamífero (32.2-35.0°C). Los dientes deciduos caninos e incisivos erupcionan y luego son reabsorbidos y reemplazados por dientes de adultos entre 3-11 meses. Un adulto tiene 50 dientes con la siguiente formula dental: Incisivos 5/4, Caninos 1/1, Premolares 3/3 y Molares 4/4 x 2. Aunque son especies consideradas con pobre visión a distancia (miopía), tienen una visión bastante aguda y precisa para distinguir pequeños insectos con precisión. Su visión es en blanco y negro, y sus pupilas extremadamente mióticas bajo la luz del día. El macho posee un pene bífido y la hembra tiene dos úteros y dos cérvix completamente separados por un septo que llega hasta la vagina, la cual también está dividida. Tienen bolsa marsupial que por dentro puede contener una secreción sebácea amarillo-café y con hasta 13 pezones (4-13). Alcanzan la pubertad entre los 6 y 8 meses de edad, siendo las hembras más precoces. La etapa reproductiva inicia alrededor de los 10 meses y su ciclo estral es de 29.5 días. Su tiempo de gestación (interna) es de 12-13 días, posteriormente pasarán 50 días en el marsupio y serán completamente independientes a los 3 a 5 meses. El tamaño de camada es de 4-25 crías, con promedio de 15. En vida libre, la expectativa de vida es de 1.5 a 2 años, mientras que en cautiverio puede ser de 3 a 4 años pudiendo llegar a 10 años en algunos casos, particularmente si se mantienen en cautiverio desde crías.

TÉCNICAS DE CONTENCIÓN

Contención física

Siempre y cuando el ejemplar lo permita, y dependiendo del procedimiento a realizar, es preferible usar un método de contención físico. Al tratarse la mayoría de las veces de ejemplares de vida libre se debe utilizar siempre guantes de exploración y ser lo más rápidos posible. En la práctica clínica la mayoría de los ejemplares son relativamente tranquilos y con tendencia a huir y a refugiarse; por lo que casi siempre se pueden examinar sin ninguna sujeción especial (similar a un perro), sin embargo, si son agresivos el procedimiento debe ser rápido y no doloroso; se pueden usar guantes de cuero o una toalla para sujetarlos.

Los animales jóvenes (menores a 200g) pueden sujetarse fácilmente con una mano, utilizando los dedos pulgar e índice para controlar la cabeza, y con los demás dedos y la palma de la mano se inmoviliza el cuerpo **(figura 1)**. Los ejemplares juveniles, se pueden sujetar colocando una mano en la base del cuello para controlar los movimientos de la cabeza y con la otra mano sujetar el abdomen.

Figura 1. Sujeción de un animal joven.

Figura 2. Sujeción de un animal adulto.

Figura 3. Sujeción de un animal adulto (técnica del "burrito").

Los animales adultos que sean nerviosos o agresivos pueden ser tomados de manera inicial de la base de la cola y suspendidos momentáneamente en el aire lejos de nuestro cuerpo **(figura 2)** antes de envolverlos en una toalla, en la conocida técnica del "burrito" **(figura 3)**; una vez envueltos, se sujetan de la nuca con los dedos por debajo de las orejas para controlar la mandíbula mientras con los antebrazos se prensa el cuerpo.

La reacción más común cuando son sujetados es emitir un chillido, sentarse y tratar de usar las patas para liberarse; sin embargo, no se debe olvidar que es un animal silvestre y que podría morder (aunque es poco frecuente), por lo que una sujeción apropiada evitará lesiones en el ejemplar y en nosotros. En el caso de las hembras con crías es común que las más grandes de éstas se suelten del marsupio al momento de la examinación, basta con acercárselas a la madre ya estando en un sitio tranquilo, para que vuelvan a ingresar al marsupio.

Contención química

Antes de optar por la contención química de un ejemplar se debe tener en cuenta el procedimiento a realizar, el estrés y dolor que generarán en el animal y su condición clínica; ya que de ello dependerá el éxito de los fármacos. Como con cualquier paciente, se debe tener en cuenta su estado cardiovascular y respiratorio previo a la aplicación del fármaco; y se debe monitorizar constantemente el ejemplar durante la sedación o anestesia (frecuencias cardiaca y respiratoria, temperatura rectal, tiempo de llenado capilar, profundidad anestésica y de ser posible presión arterial). Cuando se ha indicado la contención química, lo ideal es utilizar una benzodiacepina como midazolam a dosis de 0.5 a 1mg/kg IM y ketamina a razón de 10 mg/kg. De necesitar mantenerse la contención química, se puede utilizar anestesia por inhalación (Isoflurano o sevoflurano).

Otros procedimientos de contención química incluyen: Tiletamina-Zolazepam (TZ) a dosis de 10-20 mg/kg IM sola o en combinación con xilazina a dosis de 0.5-1.0 mg/kg; Ketamina a dosis de 10-25 mg/kg (IM) o 5.0-10 mg/kg (IV) en combinación con diazepam (0.5-2.0 mg/kg IM, PO, IV) o medetomidina (0.05-0.1mg/kg IM, en este caso Ketamina a 2-3 mg/kg). Cabe mencionar que estos protocolos anestésicos no producen buena analgesia, por lo que se recomienda complementar con butorfanol a dosis de 01.-0.5 mg/kg IM, Tramadol a dosis de 2 a 6mg/kg o Meloxicam a 0.2mg/kg. El butorfanol es también recomendado cuando se realizan procedimientos en animales con mucho dolor o debilitados (01.-0.5 mg/kg IM cada 6-8 horas).

VALORACIÓN MÉDICA

Toda valoración médica debe ser sistemática y lo más rápida posible para obtener la mayor cantidad de información y con el menor estrés posible hacia el paciente. Desde que éste entra a consulta, se puede inspeccionar a la distancia mientras se recaba la información pertinente sobre el caso; esto permitirá detectar de manera oportuna posibles problemas, haciendo más eficiente la revisión física del ejemplar y dará tiempo para preparar el material necesario para tratar el problema y/o elegir las pruebas complementarias pertinentes.

Historia Médica

Los datos médicos del paciente se obtienen por medio de una entrevista al propietario o a quien maneja y/o remite al paciente. No sólo se obtiene información específica del motivo de consulta, sino que también información sobre la actividad del paciente, las condiciones en que vive y otros antecedentes médicos. Las zarigüeyas generalmente son llevadas a consulta por traumatismos provocados por vehículos, lesiones propiciadas por el ataque de otros animales y por raquitismo asociado a dietas inadecuadas.

Cuando son animales de vida libre, la historia muchas veces se limita sólo a la ubicación y condiciones en las que fue hallado. Aunque el problema del paciente sea evidente, considerando la metodología del expediente clínico orientado a problemas (ECOP), la historia clínica y la anamnesis deben ser lo más precisas posibles. Cuando son dos o más pacientes, se deberán buscar marcas distintivas o marcarlos con algún brazalete o con pintura en las patas o cola para facilitar su identificación y poder asignar un formato individual de examen clínico.

Los puntos fundamentales en la entrevista son:

1. Motivo de consulta (problema detectado).
2. Información general del animal:
   a. Sitio y condiciones en las que fue encontrado.
   b. Interacción con otros animales (posibles presas o depredadores).
   c. Estado general de salud (estado de conciencia, apetito, micción, defecación, patrón respiratorio, locomoción).
3. Condiciones de vida:
   a. Condiciones de alojamiento (sitio, espacio, sustratos, limpieza, ventilación, etc.).
   b. Dieta (ingredientes, frecuencia, forma de administrarlos, cantidades, etc.).
4. Otros antecedentes:
   a. Enfermedades anteriores, medicamentos recibidos, otras intervenciones médicas.

Inspección a distancia

Se trata de observar y escuchar al paciente desde una corta distancia sin tocarlo; dicha observación comienza desde que el paciente entra al consultorio. Como se mencionó anteriormente, los hallazgos dan la pauta para que el examen físico defina con mayor precisión el o los problemas. Los puntos importantes de la impresión general son:

1. Nivel de conciencia y estado de ánimo: un animal sano generalmente se encuentra en alerta e interesado por su ambiente. Dependiendo de la naturaleza y severidad de la enfermedad, su conciencia puede alterarse de tal manera que puede estar deprimido, en estupor o en coma, cuando lo normal es que el ejemplar se encuentre alerta y responsivo a estímulos. En cuanto a su estado anímico, el ejemplar se puede mostrar amigable, curioso, nervioso, con evidente miedo o ser agresivo. Al tratarse de zarigüeyas es importante recalcar su mecanismo de defensa primario que es pretender estar muerto particularmente cuando son sacados de su vida silvestre; sin embargo, esta conducta esta normalmente ausente en crías y juveniles, y en ejemplares de *D. marsupialis*.

2. Postura. La postura del ejemplar además de ser un indicador de su estado mental y anímico, es una forma de orientarse sobre la severidad de su situación y algún problema de origen músculo-esquelético. Cuando es muy grave la enfermedad o lesión, el animal

puede estar postrado de costado mientras que en condiciones menos severas puede recostarse en su esternón. Cuando se mantiene en posición sentada, puede ser indicio de un posible problema en los miembros posteriores. Se debe igual notar la posición de la columna vertebral en busca de algún arqueamiento o discontinuidad evidente.

3. Locomoción. La manera en la que el ejemplar se desplaza puede verse afectada por diversas causas (entre las más comunes raquitismo y traumatismos) por lo que de detectarse alguna alteración se debe realizar un examen ortopédico, el cual es igual al realizado en perros o gatos.

4. Pelaje: Las zarigüeyas se acicalan el pelo constantemente, por lo que un animal con el pelo enredado o desatendido dará la pauta inicial para sospechar de alguna anomalía. El cuerpo tiene una capa densa de pelaje blanco, largo de color claro, bajo la cual se encuentra otra capa de pelo corto y denso de coloración más oscura dándoles una coloración gris moteada. La piel del hocico, cola y orejas carecen de pelos. Los problemas en la piel conducen a pérdida de pelo, cambios en la coloración del mismo y alopecia localizada o generalizada con pigmentación de la piel.

5. Condición corporal (CC): Depende de la deposición de grasa corporal. Se determina palpando y observando externamente la deposición de músculo y grasa en la región lumbar, así como las costillas y apófisis de las vértebras. Con base a esto se pueden clasificar como:

a. CC. Muy mala (animal caquéxico).
b. CC. Baja (se observan las costillas y apófisis espinosas visualmente; a la palpación se sienten fácilmente las apófisis espinosas y transversas de las vértebras lumbares).
c. CC. Buena (no se observan las costillas ni apófisis vertebrales a simple vista; se pueden sentir las apófisis espinosas a la palpación).
d. CC. Sobrepeso (no se observan las costillas ni apófisis vertebrales a simple vista; se observa engrosada también la base de la cola).
e. CC. Obesa (difícilmente se sienten las apófisis espinosas a la palpación, se observa evidentemente engrosada la base de la cola, el ejemplar presenta papada y abdomen abultados).

6. Sonidos anormales. Bajo condiciones normales y a la distancia no se perciben sonidos del animal. En condiciones patológicas del sistema respiratorio o digestivo el sonido puede ser muy fuerte y podrá escucharse a la distancia; al ser un animal de vida libre no suelen hacer sonidos por dolor, sin embargo, esto puede cambiar al manipularse, por lo que siempre se debe contemplar la presencia del mismo.

Examen clínico general

El procedimiento para el examen clínico de las zarigüeyas es similar al realizado en otras especies (ej. perros y gatos), sin embargo, el médico Veterinario que maneje zarigüeyas debe estar habituado y familiarizado con su comportamiento y características anatómicas para su mejor sujeción, a fin de minimizar el estrés y realizar un diagnóstico apropiado.

A pesar de que algunas condiciones médicas son evidentes siempre se debe realizar un examen clínico completo, de preferencia siguiendo la metodología ECOP. En el examen clínico se buscan y registran signos que eventualmente serán trasladados a problemas y en base a esto, los exámenes subsecuentes se redirigen al órgano apropiado, sistema o parte de éste para llegar a un diagnóstico y la elaboración de un plan terapéutico específico.

Independientemente del orden de exploración, se deberá incluir la valoración de todos los sistemas orgánicos:

a. Constantes fisiológicas (temperatura rectal, frecuencia respiratoria, frecuencia cardiaca)
b. Cabeza y cuello
c. Tórax
d. Abdomen
e. Cloaca
f. Piel y pelo
g. Sistema músculo esquelético y extremidades
h. Linfonodos palpables
i. Hidratación

a. Constantes fisiológicas

Debido a que pueden modificarse por el estrés de la sujeción, las constantes fisiológicas se toman lo más pronto posible; por ejemplo, la frecuencia respiratoria puede medirse a distancia. Los valores fisiológicos de referencia se observan en el **cuadro 1.**

Temperatura rectal. La temperatura corporal de las zarigüeyas es por debajo de la observada en otras especies de mamíferos. La temperatura superficial es generalmente más baja que las estructuras más profundas. Se toma por vía rectal previa lubricación del termómetro, por lo que deberá procurarse contar con termómetros con rangos de temperatura amplios (generalmente están en una escala de entre 35° y 40°C).

Frecuencia cardiaca. Ésta se determina por auscultación de la pared torácica preferentemente del lado izquierdo a la altura que se localiza entre el 3º y 5º espacios intercostales. La arritmia sinusal es común en esta especie; la frecuencia puede incrementarse con la inspiración y disminuir con la espiración.

Frecuencia respiratoria. Para determinarla se pueden observar los movimientos torácicos y/o de la nariz durante la respiración, lo cual nos da la pauta para estimarla.

	Frecuencia cardiaca	Frecuencia respiratoria	Temperatura rectal
Macho	141±30	30±8	32-35
Hembra	149±42	26±10	32-37

Cuadro 1. Constantes fisiológicas del *D. virginiana (Tomado de Haro et al., 2018)*

b. Cabeza y cuello

En esta región se observa la posición, simetría, mucosas, ojos, orejas, nariz y senos nasales; cavidad bucal, región cervical, tráquea y esófago.

La presencia de abultamientos o inestabilidad en el cráneo pudieran indicar algún compromiso neurológico por equis traumatismo, que podrían estar asociados con caída de labios, orejas y párpados, especialmente cuando no hay simetría en ambos lados.

Los ojos en esta especie suelen presentar lesiones ulcerativas y conjuntivitis bacteriana. La presencia de blefarospasmos y epifora (derrame de lágrimas) sugieren lesión ocular.

La besnoitiosis producida por el protozoario Besnoitia darlingi se ha observado en zarigüeyas de Norteamérica y Brasil; las lesiones se observan como múltiples quistes firmes redondos de color blanco en el borde de las orejas, labios, lengua, retina e iris. Debido a que la zarigüeya posee pupilas mióticas el reflejo pupilar es difícil de evaluar.

Las orejas son importantes órganos sensoriales para la detección de insectos y para la orientación; en un animal sano, éstas deben estar limpias. Esta especie es propensa a las llamadas “orejas crujientes” ocasionada por la presencia de ácaros o vasculitis en el borde de ellas.

En un animal sano los dientes deben estar limpios y la mucosa gingival de color rosa claro con un tiempo de llenado capilar menor de 3 segundos. Sin embargo, la recesión gingival y sarro dental son comunes es las zarigüeyas, particularmente en animales gerontes o muy enfermos, especialmente aquellos de cautiverio que son alimentados con dietas altas en frutas. Las fracturas de mandíbula y dientes son comunes en pacientes golpeados por vehículos. La presencia de dientes rotos debe ser notada, además de evaluar la necesidad de extraerlos. Un paciente en estado de anorexia deberá revisarse en busca de dientes rotos, mandíbulas fracturadas (crónicas o agudas) u otros signos de trauma en cráneo.

c. Tórax

El examen del sistema cardiovascular se realiza en mayor detalle en busca de soplos, murmullo y arritmias en el corazón. Como se señaló con anterioridad, la arritmia sinusal es común en esta especie. Sin embargo, en especímenes gerontes se ha reportado la cardiomiopatía dilatada y la hipertrófica. Debe recordarse que esta especie es un reservorio natural del *Trypanosoma cruzi* y pueden ser también víctimas de la enfermedad, específicamente con las variantes cardiotrópicas. La auscultación detenida de los campos pulmonares es fundamental en pacientes con historial de traumatismos o enfermedades respiratorias; permitirá detectar estertores, sibilancias o crepitaciones indicativos de hemorragias o secreciones en vías aéreas. La frecuencia cardiaca y respiratoria de animales estresados puede estar incrementada, aún fuera de los rangos máximos. Los signos clínicos (estado general) dará la pauta para determinar si esto se debe a estrés o a una enfermedad.

d. Abdomen

La palpación abdominal siempre debe ser gentil y lo más rápida posible, ya que suele incomodar bastante a los animales y en especial si presentan dolor abdominal. Debe ser sistemática y explorarse completamente el abdomen para identificar los órganos y anormalidades que pudieran tener los ejemplares. En pacientes con traumatismos es muy importante correlacionar la palpación con el sistema cardiovascular y, de ser posible, realizar un estudio ultrasonográfico para descartar hemorragias o lesiones internas, esto debido a que muchos pacientes de vida libre pueden ser muy estoicos a manifestar dolor a la palpación.

En el caso de hembras en edad reproductiva siempre se deberá revisar el marsupio para determinar si contiene crías. Para esto, utilizando guantes (de preferencia de nitrilo) se explora el marsupio inicialmente con el dedo índice y gentilmente se expone el contenido. Las crías pueden ser tan pequeñas como del tamaño de una abeja pues nacen inmaduros, por lo que se debe ser cuidadoso. En condiciones normales, el marsupio es

húmedo y presenta una secreción pegajosa y amarillenta; esta secreción sirve para mantener a las crías húmedas y protegidas. En el caso de crías sin pelo, se debe verificar que todas las crías estén adheridas a un pezón, sean de color rosa y presenten movimientos, crías mayores pueden soltarse a voluntad e incluso salirse del marsupio; en caso contrario y sobre todo al tratarse de pacientes atropellados, sin historial o en los que la madre ha fallecido, se debe sospechar de daños internos en las crías o de septicemia. En el caso de los machos, el escroto es muy evidente y presenta una coloración verde azulada; a la palpación, los testículos no deben presentar abultamientos ni cambios en su consistencia. Ambos sexos tienen los llamados huesos marsupiales o epipúbicos que se extienden proximalmente desde la pelvis y que pueden ser sentidos a la palpación **(Figura 4).**

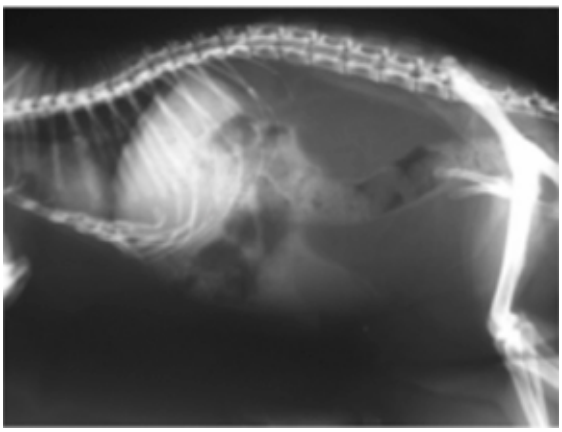

Figura 4. Radiografía latero-lateral de una zarigüeya adulta mostrando los huesos marsupiales (Tomado de Johnson-Delaney, 2014).

Estos huesos sirven como mecanismo de apoyo para el marsupio y las crías que se encuentran dentro ayudando a la musculatura en el soporte del abdomen. Además, actúan como una palanca para mejorar la rigidez del cuerpo a través de las extremidades al caminar y trotar.

e. Cloaca

En la cloaca desembocan el tracto digestivo y urogenital; en ella se encuentran las glándulas cloacales, que secretan una sustancia muy olorosa y de color verdoso que expulsan cuando se sienten amenazadas, por lo que se recomienda utilizar guantes al momento de manipular animales de vida libre. Aunado a lo anterior, se ha señalado que esta especie puede ser reservorio del *Trypanosoma cruzi* en sus glándulas cloacales, pudiendo incluso eliminarla en heces; aunque esto no está del todo claro y se desconoce el impacto de esta ruta de transmisión hacia el ser humano, es recomendable tomar precauciones cuando se manipulen zarigüeyas. Mediante una presión leve hacia caudal, se puede exponer el pene para su evaluación.

f. Piel y pelo

Los ejemplares de vida libre generalmente presentan un pelo ligeramente hirsuto con tonos oscuros (tanto por suciedad como por secreciones sebáceas de la especie), sin embargo, una zarigüeya mantenida en cautiverio y sana presenta su pelaje suave y brillante, pudiendo presentar algunas variaciones que van de tonos oscuros a plata; incluso se ha reportado la presencia de individuos albinos. Las zarigüeyas tienen el hábito de

acicalarse y no suelen tener olor. En el caso de los ejemplares en cautiverio puede que se requiera recortarles las garras o bañarlos periódicamente, lo anterior dependiendo del espacio que tengan en la jaula, nivel de actividad física y convivencia estrecha con los humanos. Las enfermedades de la piel son comunes incluyendo sarna y dermatofitosis en las cuales se notan zonas alopécicas difusas, por lo que siempre se deben manejar con guantes los ejemplares en los que se sospechen estas condiciones dermatológicas. La necrosis dérmica séptica se ha reportado en esta especie caracterizada por microabscesos periféricos.

La temperatura de la piel indica el estado de circulación periférica (dilatación de capilares cutáneos) y se evalúa palpando desde las orejas, cuello, tronco y extremidades anteriores y posteriores. La temperatura es más baja en orejas y extremidades. El sentirlas muy calientes es indicativo de enfermedad, exposición al ambiente caluroso o ejercicio continuo.

g. Sistema músculo-esquelético y extremidades

Siempre que la condición de los ejemplares lo permita, es fundamental revisar la marcha de los ejemplares durante la consulta y posteriormente palpar las extremidades en busca de heridas, deformidades, fracturas o luxaciones. Sobre todo, en ejemplares con antecedentes de trauma. Observar al animal durante la locomoción, dará la pauta para determinar la o las regiones a revisarse con mayor detalle llegando incluso a usar estudios de rayos X. Dependiendo del tipo y severidad de las lesiones ortopédicas, así como del presupuesto con el que se cuente, se pueden realizar desde simples vendajes hasta cirugías ortopédicas como colocación de aparatos de fijación externa o placas metálicas en mandíbula, entre otras; lamentablemente, en muchos de los ejemplares de vida libre poli traumatizados suele ser necesaria la eutanasia.

h. Linfonodos palpables

Los nódulos linfáticos son unidades funcionales del sistema linfático y se vuelven reactivos cuando existen procesos infecciosos cercanos; normalmente deben ser lisos y móviles bajo la piel y no deben ser dolorosos a la palpación. En zarigüeyas, los linfonodos submandibulares, auriculoparotídeo, cervical superficial y superficial axilar **(figura 5)** son posibles de palpar en particular cuando estos se encuentran reactivos; por otra parte, no poseen linfonodos poplíteos como en otros mamíferos.

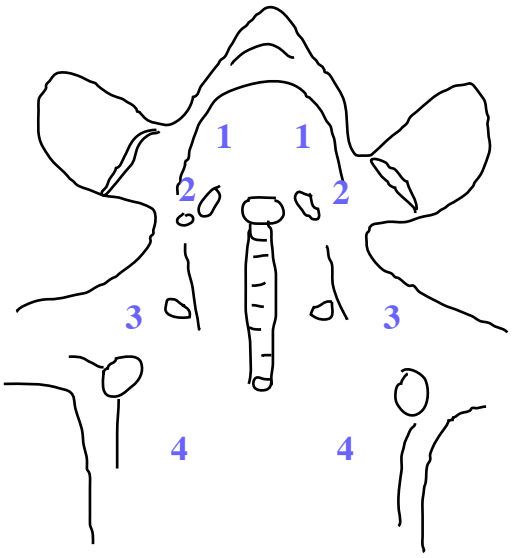

Figura 5. Linfonodos palpables en la zarigüeya.
1.Sub-mandibular,2.Auriculo-parotídeo, 3.Superficial cervical, 4. Superficial axilar.

i. Hidratación

Para la evaluación del estatus de hidratación, se observa la turgencia de la piel, humedad de las membranas mucosas, posición de ojos dentro de las órbitas y tiempo de llenado capilar. La turgencia de la piel se refiere a su elasticidad, de manera que en un animal bien hidratado, al estirar la piel, ésta retorna a su posición original de manera inmediata. Un paciente deshidratado presenta una progresiva pérdida de la elasticidad de la piel y tarda algunos segundos en regresar a su posición normal; esta es una apreciación subjetiva, por lo que se debe complementar con la hidratación de las mucosas y la posición de los ojos y, de ser posible, la medición del hematocrito del paciente.

%	Efecto clínico observado
4-5%	Membranas mucosas secas
5-7%	Membranas mucosas secas, mínima persistencia del pliegue cutáneo
7-9%	Membranas mucosas secas, persistencia del pliegue cutáneo
>10%	Membranas mucosas secas, ojos hundidos (enoftalmos), estado mental alterado, significante persistencia del pliegue cutáneo

Cuadro 2. Porcentaje de deshidratación y los efectos clínicos observables.

Determinación de la edad

La edad se estima en base a la dentición, básicamente por la presencia o ausencia de los dientes premolares y molares (cuadro 3); la dentadura está completa alrededor de los 11 meses de edad.

Para fines prácticos los animales pueden clasificarse como:

Crías (0-3 meses)
Juveniles (3-5 meses)
Sub-adulto (6-8 meses)
Adultos (mayor de 9 meses)

Edad(meses)		Incisivos	Caninos	Premolares	Molares
3	maxilares	10	2	4	0
	mandibulares	8	2	4	0
4	maxilares	10	2	6	2
	mandibulares	8	2	6	4
5-8	maxilares	10	2	6	4
	mandibulares	8	2	6	6
7-11	maxilares	10	2	6	8
	mandibulares	8	2	6	6
>11	maxilares	10	2	6	8
	mandibulares	8	2	6	8

Cuadro 3. Estimación de la edad en base a la dentición

Para el registro médico de los hallazgos de cada paciente se cuenta con diversos formatos, incluso los electrónicos. Cualquiera que se utilice deberá contar con la siguiente información: Nombre de la persona responsable del paciente con identificación (correo electrónico y número de teléfono) y el o los tratamientos que haya recibido el paciente. Un ejemplo se señala en el anexo. Si se trata de varios individuos, por ejemplo, una camada, cada paciente deberá tener su propio registro. Un ejemplo de formato para la captura de la información recopilada se observa en el **anexo 1.**

ANEXO 1

EXAMEN CLÍNICO GENERAL DE ZARIGÜEYAS

(*Didelphis virginiana*)

Fecha: _____ Identificación: _____

_____ _____ _____

nombre email celular

Responsable del paciente: Origen del paciente:

Tratamientos previos:

Edad: Peso: Sexo: Longitud:

Condición corporal: ( ) Caquéxico ( ) Baja ( ) Buena ( ) Obeso

Estado de ánimo: ( ) Alerta ( )Deprimido ( ) Coma ( ) Agresivo

Pelo: ( ) Normal ( ) Hirsuto ( ) Alopecia ( ) Otros

Constantes fisiológicas: TR_____ FR_____ FC_____

TLLC:

% Deshidratación:

Linfonodos palpables:

Inspección de cabeza

Boca (mucosas, boca, dientes, lengua)

Nariz:

Ojos:

Oídos y orejas:

Inspección de tórax

Corazón:

Pulmón:

Inspección de abdomen:

Palpación:

Bolsa marsupial:

Piel:

Genitales:

Extremidades

Anteriores:

Posteriores:

Toma de muestras:

Lista de Problemas:

Hallazgos:

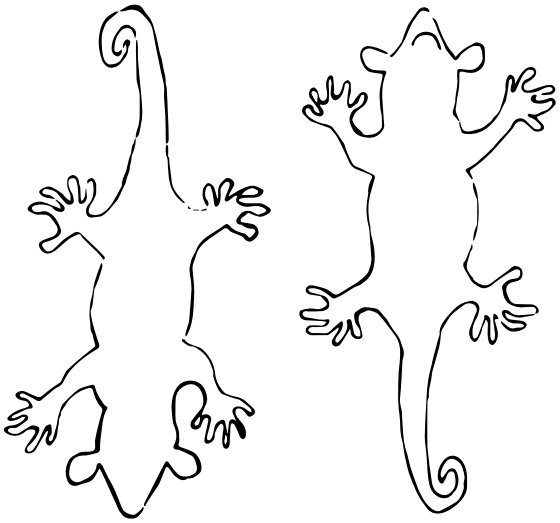

Diagnóstico:

Plan terapéutico

Clínico evaluador: _____

REFERENCIAS BIBLIOGRÁFICAS

1. Booth R. (2020) Marsupials. En: Heatley J.J., Russell K.E. (Editores) Exotic Animal Laboratory Diagnosis. Wiley-Blackwell. NJ, USA pp. 175-198.

2. Bryant B.J. (1977) The development of the lymphatic and immunohematopoietic systems. En: Hunsak II D. The Biology of Marsupials. Academic Press, New York pp. 349-384.

3. Cervantes F.A., Oviedo-Martínez V. (2020) Epipubic bones of the Virginia Opossum (Didelphis virginiana) from Mexico. Therya 11(1):1-7.

4. Gardner A. (2020) Natural History and Medical Management of Oposums. En: Hernández S.M., Barron H.W., Miller E.A., Aguilar R.F., Yabsley M.J. Medical Management of Wildlife Species, a Guide Practitiones. Wiley NJ, USA pp. 297-312.

5. Haro P., Ruiz-Piña H., Canche-Pool E.B., Medina S., Mercado J.A. (2018) Physiological basal parameters of free-ranging oposums (Didelphis virginiana) in the Yucatán península, Mexico. Journal of Zoo and Wildlife Medicine 49(2):480-483.

6. Johnson-Delaney, C.A. (2000). Therapeutics of companion exotic marsupials. Veterinary Clinics of North America: Exotic Animal Practice 3 (1): 173–181.

7. Johnson-Delaney C.A. (2005) What every veterinarian needs to know about Virginia opossums Exot DVM, 6 (6) 38-43

8. Johnson-Delaney C.A. (2006) Common procedures in hedgehogs, prairie dogs, exotic rodents and companion marsupials. Veterinary Clinics Exotic Animal Practice 9:415-435.

9. Johnson-Delaney, C.A. (2014). Pet Virginia opossums and skunks. Journal of Exotic Pet Medicine 23:317-326.

10. McRuer D.L., Jones K.D. (2009) Behavioral and nutritional aspects of the Virginian oposum (Didelphis virginiana). Veterinary Clinics of North America 12: 217-236.

11. Oria A.P. (2019) Evaluation of tear production in juvenile opossum using three different methods Pesquisa Veterinaria Brasileira. 39:61-65

12. Petrides G.A. (1949) Sex and age determination of the Opossum. Journal of Mammalogy 34(4): 364-378.

13. Wyatt J (2008) Anesthesia and analgesia in other mammals. En: Anesthesia and Analgesia in Laboratory Animals 2nd edition. En: Fish R., Danneman P., Brown M., Kara A. Chapter 17. London, Academic Press. Pp. 458-475.

FEDERACIÓN·CANOFILA·MEXICANA,AC.

¿Ya practicaste **estudios de ADN** a tus perros para detectar posibles **enfermedades hereditarias?**

Usa esta herramienta para contribuir con la salud y bienestar de tus perros.

Te invitamos a
que programes una cita al
55.5655.9330 extensión **251**
o bien al correo:
adn@fcm.mx

“DESCRIPCIÓN DE TÉCNICAS DE BLOQUEOS REGIONALES ECOGUIADOS COMO MÉTODOS DE ANESTESIA REGIONAL, UTILIZADOS EN EL HOSPITAL VETERINARIO DE PEQUEÑAS ESPECIES FMVZ-UAEM”

[1.] García Nieves, César Iván
[2.] Morán Muñoz Rafael

[1.] Residente del Programa de Especialidad en Medicina y Cirugía en perros y gatos. HVPE-FMVZ-UAEM.

[2.] Académico responsable del área de Anestesia y Analgesia HVPE-FMVZ-UAEM.

Correo electrónico: hvpe@uaemex.mx

PALABRAS CLAVE: *Bloqueo epidural, Bloqueo plexo braquial, Bloqueo cuadrado lumbar, Bloqueo intercostal,Anestesia.*

RESUMEN

El presente trabajo describe cuatro técnicas de anestesia regional, las cuales incluyen bloqueo epidural, plexo braquial, cuadrado lumbar e intercostal, como método de analgesia para los pacientes sometidos a procedimientos quirúrgicos, teniendo en cuenta que en los últimos años ha llevado a implementaciones de otras tecnologías como lo es el ultrasonido, basados en información reciente científica propuesta por diversos autores, que en conjunto sugieren la disminución del rango de error y así poder aportar la analgesia requerida tanto transquirúrgica como postquirúrgica. Sin embargo, aunque son técnicas descritas desde hace unos años, aún existen diversos efectos adversos y contraindicaciones al momento de realizarlas y muchas de ellas son de origen iatrogénico, es por ello que la implementación de la ecografía, como apoyo al momento de realizar estas técnicas, proporciona un mínimo o casi nulo margen de error.

INTRODUCCIÓN

Las aplicaciones de anestesia regional comúnmente se realizan a ciegas en medicina veterinaria, el objetivo de este estudio es describir la anatomía ecográfica guiada por ultrasonido en perros sometidos a cirugía. La visualización directa de los nervios diana puede reducir la necesidad de múltiples pases de aguja y así reducir el daño tisular, un riesgo reducido de laceración vascular y un tiempo de ejecución de bloqueo minimizado. Además, visualización directa de la propagación del anestésico local durante la inyección, con la posibilidad de reposicionar la aguja en caso de mala distribución del anestésico local o colocación de la aguja intravascular. Ecográficamente, los nervios periféricos son estructuras lineales hipoecoicas separadas por bandas hiperecoicas discontinuas con un borde hiperecoico circundante.

La ultrasonografía ofrece la posibilidad de determinar el sitio, la dirección y la distancia del espacio a la piel, incluso antes del intento de punción. La técnica controlada por ultrasonido se puede insertar fácilmente en la rutina clínica y así llenar un importante vacío diagnóstico en la anestesia regional.

Bloqueo Epidural Ecoguiado

El bloqueo epidural Ecoguiado se ha considerado una herramienta útil para realizar inyecciones epidurales, ya que se utiliza para identificar el espacio intervertebral lumbosacro, lo que facilita la determinación del sitio óptimo para la inserción de la aguja, reduciendo el número de fallos. *(Da silva et al., 2016)*

Se encuentra indicado para procedimientos que involucran región perineal, abdomen medio-caudal y miembros posteriores. La ecografía permite la visualización del canal espinal y su contenido, así como la identificación de las estructuras óseas circundantes. Facilita la colocación adecuada de la aguja cuando se utiliza una técnica en el plano y permite medir la profundidad de inserción. Además, el uso de la ecografía de flujo Doppler coloreado ofrece una confirmación en tiempo real de que la inyección que se está realizando está entrando en el espacio epidural, que se ve cuando la duramadre colapsa y el espacio epidural se agranda. *(Otero, et al., 2019)*

En ocasiones, es difícil obtener imágenes óptimas en la región lumbar debido a la presencia de procesos óseos que perturban el paso del haz de ultrasonido, a pesar de la sombra acústica, la apófisis espinosa y el arco o suelo del canal vertebral son visibles en la misma imagen ecográfica. *(Etienne, et al., 2010)*

Abordaje del Espacio Epidural Ecoguiado y colocación de Catéter

El abordaje del espacio epidural puede ser ejecutado a diferentes niveles. Tradicionalmente se emplean dos sitios de punción, sacrococcígeo, lumbosacro. Cualquiera de ellos puede emplearse para inyecciones únicas o, mediante la inserción de un catéter, para infusiones seriadas o continuas. *(Gregory, et al., 2015)*. De acuerdo con diversos autores, la colocación de la técnica de anestesia epidural ecoguiada conlleva múltiples beneficios, entre los que se destacan la ubicación exacta, correcta y en tiempo real del espacio anatómico, así mismo aporta muchos otros beneficios, los cuales se encuentran enlistados en la **tabla 1.**

Identificación del espacio anatómico en tiempo real ecográficamente	Visualización directa de los nervios
Visualización directa del anestésico administrado	Comprobar con el modo Doppler en caso de ser un vaso sanguíneo
Posibilidad de visualizar la aguja por ser hiperecoica y poder reposicionar	Reducir el daño tisular por múltiples intentos

Tabla 1. Beneficios de la técnica epidural ecoguiada

Se realizó rasurado desde la región dorsal aproximadamente sobre L5 a S3 en forma de cuadrante, posteriormente lavado del área antes mencionada, con jabón quirúrgico en tres ocasiones. Y una vez que el paciente se encontró en plano anestésico, se posicionó en decúbito esternal con los miembros posteriores recogidos, tal como se observa en la imagen 3 e iniciar el embrocado del área quirúrgica con clorhexidina y alcohol en tres tiempos. Con ayuda del ultrasonido situado transversalmente del paciente entre L7 y S1 se visualiza la clásica imagen de batman en la pantalla del ultrasonido con la aguja tipo tuohy (calibre 20-22), se apreciará una línea hiperecoica y hacia lateral líneas hipoecoicas de los músculos y generando una sombra acústica anecoica en L7 y S1, se introduce entre 1.25 y 4 cm, según el tamaño del animal, a una dosis de 0.5 mg/kg-1 mg/kg de lidocaína con una dilución de 0.1 mg-0.2 ml/kg, hasta hacer contacto con la cara dorsal del ligamento amarillo que se parecía hiperecoico. *(Franci, et al., 2010)*

Imagen 1. Posicionamiento del paciente para bloqueo epidural ecoguiado, realizado por el área de Anestesia y Analgesia HVPE UAEMex.

Beneficios, complicaciones y efectos adversos

De acuerdo con la actualización de García sobre la anestesia y analgesia epidural en pequeños animales publicada en el 2018, se destacan varios beneficios de la utilización de dicha técnica, como por ejemplo proporcionar analgesia preventiva, disminución de sensibilización central, disminución del uso de anestésicos inhalatorios, opioides, analgesia de rescate postoperatoria. Las complicaciones que pueden llegar a existir al realizar este bloqueo son las siguientes: inyección espinal (hipotensión, colapso cardiovascular, apnea), sólo en accesos craneales a S1, lesiones del saco dural, únicamente en accesos craneales a S1, daño iatrogénico en el área nerviosa (aracnoiditis), prurito y retención urinaria (asociado al uso de morfina), reacciones alérgicas al anestésico local, inyección intravascular (el plexo vertebral interno corre por el piso del canal vertebral),

toxicidad anestésica local (Cotter, et al., 2004). Todos estos beneficios y complicaciones se describen en la **tabla 2.**

Beneficios	Complicaciones-Efectos adversos
Analgesia preventiva	Hipotensión
Disminución de sensibilización central	Colapso cardiovascular
Disminución del uso de anestésicos inhalatorios	Apnea
Disminución del uso de opioides	Aracnoiditis
Analgesia de rescate postoperatoria	Prurito
	Retención urinaria
	Reacciones alérgicas (morfina) Toxicidad anestésica local

Tabla 2. Beneficios, complicaciones y efectos adversos.

Bloqueo Axial

Se encuentra indicado principalmente para analgesia del tercio distal del húmero hacia distal. El bloqueo del plexo braquial a través de un abordaje axilar desensibiliza el húmero distal, el codo, el carpo antebraquial, el metacarpo y las falanges. Sin embargo, los autores recomiendan realizar este abordaje exclusivamente para procedimientos que involucren la región distal del húmero y el codo. Las lesiones distales al codo se tratan mejor con una técnica más distal (Campoy et al., 2010).

Ecografía del espacio axilar

Del espacio axilar podemos ubicar ecográficamente desde estratos más superficiales a los más profundos las siguientes estructuras: músculo pectoral superficial, músculo pectoral profundo, arteria axilar, vena axilar, vena yugular, plexo braquial, fascia axilar, músculo subescapular y escapula. Se ha demostrado que el bloqueo por ultrasonido de alta frecuencia de hasta 12 MHz puede generar imágenes claras del plexo braquial, así como guiar visualmente la aguja para alcanzar los nervios con precisión y mostrar el movimiento de estos. La capacidad de visualizar depende de la profundidad de penetración del haz de ultrasonido. Con la sonda lineal 12-15 MHz, obtenemos excelentes imágenes del plexo braquial, ya que está situado superficialmente (a 1-2 cm de la superficie de la piel) en estas cuatro ubicaciones. Sin embargo, su capacidad para proporcionar una resolución

de imagen superior en el campo cercano (3 a 4 cm) se ve compensada por la capacidad de penetración limitada de esta sonda. Para escanear estructuras profundas, serán necesarias sondas de frecuencia más baja (por ejemplo, en el rango de 4 a 7 MHz). Cuando se trata de la selección de la sonda para la exploración del plexo braquial, se debe encontrar el equilibrio óptimo entre la calidad de la imagen y la profundidad de penetración. *(Perlas et al., 2003)*

La arteria axilar, visualizada como una estructura redonda pulsátil y anecoica, es el punto de referencia más importante para este abordaje. La vena axilar, ubicada caudalmente a la arteria, es una estructura anecoica ovalada que se colapsa cuando se aplica una presión suave sobre el transductor, la arteria axilar. Los nervios del plexo braquial se localizan craneal y ligeramente posterior a los vasos axilares. La fascia axilar puede identificarse como una estructura lineal hiperecoica. Los nervios diana pueden aparecer como anecoicos, hipoecoicos o con un patrón de panal de abejas y generalmente tienen forma redonda. Se puede identificar una imagen clara de los vientres de los músculos pectorales ventralmente al haz neurovascular, descrito a detalle en la **Imagen 5** *(Guilherme, S. & Benigni, L. 2008)*

Colocación del transductor de ultrasonido y técnica de bloqueo

Para visualizar el plexo braquial desde una ventana axilar, se coloca al paciente en decúbito dorsal, se abdujo la extremidad de interés y se colocó el transductor en la axila, lateral al esternón alineado craneocaudalmente con el haz de ultrasonido dirigido dorsalmente. Se gira el transductor 90° para ver los nervios musculocutáneo, mediano y cubital, los perros se mantienen en decúbito lateral con la pierna examinada en la cara reclinada y la pierna opuesta flexionada, o en decúbito dorsal con la extremidad examinada en abducción y la sonda colocada en la parte medial. Aspecto del húmero medio, primero transversal al húmero y luego, una vez identificadas las estructuras de interés, se realizaron pequeños ajustes en la orientación de la sonda para producir imágenes perfectamente transversales de los nervios. Se gira el transductor 90° para producir vistas longitudinales de los nervios individuales; a continuación, se sigue cada nervio proximalmente hasta la región axilar y distalmente hasta el codo. Para identificar el nervio radial, el transductor se colocó transversalmente a la extremidad en la cara medio caudal del húmero medio, con el perro en decúbito lateral, con la pierna de interés en la cara recostada y la pierna opuesta flexionada. Con el paciente en decúbito lateral y la extremidad de interés en el lado no reclinado, el transductor se colocó transversalmente a la cara lateral del húmero distal para visualizar la rama superficial del nervio radial, una vez localizado se administra lidocaína 2 % (anestésico local) a una dosis de 0.15ml -0,2 ml/kg de volumen total, el cual se observará de forma anecoica distendiéndose. *(Otero et al., 2019)*

Complicaciones

Las complicaciones que pueden llegar a existir al realizar este bloqueo son las siguientes: punción de la vena yugular (inyección intravascular), punción de la arteria y la vena axilares (inyección intravascular, hematoma), punción pleural (neumotórax), punción cardiaca (arritmias), entre otros que se mencionan en la **tabla 3.** *(Otero et al., 2019)*.

COMPLICACIONES
1. Punción yugular
2. Punción arterial y venosa (inyección intravascular, hematoma)
3. Punción pleural
4. Punción cardiaca (arritmias)
5. Hemiparálisis diafragmática
6. Neuropraxia
7. Reacción alérgica
8. Toxicidad local anestésica

Tabla 3. Complicaciones.

Bloqueo del cuadrado lumbar

Los bloqueos del plano fascial son una nueva categoría de técnicas anestésicas regionales en la que los puntos finales de la inyección son planos fasciales que contienen los nervios objetivo y se consideran de bajo riesgo de lesión nerviosa, el cual consiste en la inyección de una solución anestésica local en un plano fascial que rodea el músculo cuadrado lumbar. Dirigido a las ramas ventrales de los nervios espinales lumbares y torácicos caudales; por lo tanto, inhibición somática sensorial y, por consecuente, el alivio del dolor visceral del abdomen. *(Garbien et al., 2020)*

Posicionamiento del paciente y técnica de bloqueo

El procedimiento se debe realizar bajo anestesia general o sedación y así poder colocarlo en decúbito lateral, ya que la colocación del transductor se posicionará a nivel del borde caudal de la última costilla y el proceso transverso de L2, tal como se logra apreciar en la **imagen 2.**

Imagen 2. Posicionamiento para bloqueo del cuadrado lumbar realizado por el área de Anestesia y Analgesia HVPE UAEMex.

Localización Ecográfica

La dirección de la marca del transductor se recomienda que deba ir hacia dorsal de nuestro paciente, introduciendo la aguja en dirección ventrolateral a medio dorsal, se observará de manera superficial el músculo oblicuo externo e interno abdominal, transverso abdominal, fascia toracolumbar dirigiendo la punta de la aguja a la cara lateral del músculo cuadrado lumbar y ventralmente músculo psoas los cuales se observarán hipoecoicos y una vez inyectado el anestésico local a una dosis de 0.3-0.4 ml/kg de lidocaína, se observará el llenado de forma anecoica, tal como se observa en la **imagen 3.**

Bloqueo de nervios intercostales

Los bloqueos de los nervios intercostales se utilizan para desensibilizar secciones de la pared torácica. A diferencia del bloqueo paravertebral torácico, los bloqueos de los nervios intercostales no afectan las ramas dorsales de los nervios espinales ni las ramas comunicantes, inervan la mayor parte de la piel y la musculatura del tórax y la pared abdominal, ahora se realiza comúnmente para el tratamiento de afecciones de dolores agudo y crónico que afectan el tórax y la parte superior del abdomen. *(Bhatia et al., 2013)*

Se indica el bloqueo intercostal en los siguientes procedimientos: toracotomías laterales (extirpación de nódulos cutáneos de la pared torácica), mastectomía de las glándulas mamarias torácicas, colocación de drenaje torácico, esternotomías, fractura de costillas, traumatismo de la pared torácica y postoperatorio después de la toracotomía. *(Lerche et al., 2016)*

Imagen 3. Localización Ecográfica del bloqueo del cuadrado lumbar realizado por el área de Anestesia y Analgesia HVPE UAEMex. Músculos Externo Oblicuo Abdominal (EOA), Interno Oblicuo Abdominal (IOA), Ilio Costal (IC), Cuadrado Lumbar (QL), Psoas menor (PM).

Preparación y posicionamiento del paciente

La preparación del paciente comienza con el rasurado de la región torácica dorsal a bloquear, así como el lavado indicado con jabón quirúrgico y posteriormente preparar la piel con solución aséptica. El procedimiento se debe realizar bajo anestesia general o sedación y así poder colocarlo en decúbito lateral con el lado a bloquear hacia arriba, si se realiza un bloqueo bilateral o si existe algún traumatismo en la pared torácica, el paciente se puede colocar en decúbito esternal, así como se logra observar en la **imagen 4.** *(Otero et al., 2019).*

Colocación del transductor de ultrasonido y técnica de bloqueo

El espacio intercostal se identifica utilizando un transductor lineal de 6 a 13 MHz, la sonda se coloca inicialmente en una orientación transversal sobre la línea media para así identificar las puntas de una de las apófisis espinosas vertebrales torácicas, tal como se puede observar en la imagen 9. La aguja se deberá introducir a nivel del borde caudal del transductor y avanzar a través de los músculos intercostales en dirección craneal hasta que la punta se encuentre por encima de la pleura parietal, se requiere confirmar que la punta no se encuentre en una ubicación intravascular aspirando un poco sin tener que haber evidencia de sangre, una vez realizado esto, el anestésico local -en este caso lidocaína a 0.3 ml/kg por sitio-, deberá ser inyectado lentamente en el espacio pleural y el músculo intercostal interno, como se observa a continuación en la **Imagen 5** *(Bhatia et al., 2013).*

Imagen 4. Posicionamiento en decúbito esternal del paciente para identificación de 11vo. espacio intercostal en hemitórax derecho con ayuda de transductor lineal de 11 MHz, realizado por el área de Anestesia y Analgesia HVPE UAEMex.

Imagen 5. Visualización ecográfica del bloqueo intercostal realizado por el área de Anestesia y Analgesia HVPE UAEMex.

Complicaciones

La principal complicación que se ha encontrado al realizar este tipo de bloqueo es la generación de un neumotórax iatrogénico, generado con mayor frecuencia en pacientes en condiciones corporales bajas, donde la distancia desde el surco intercostal hasta la pleura puede ser de 0.5 cm de distancia. Entre otras complicaciones, estas se encuentran descritas a continuación en la **tabla 4.** *(Bhatia et al., 2013).*

1. Neumotórax
2. Inyección intrapleural
3. Punción vascular
4. Hematoma intercostal
5. Lesión nerviosa iatrogénica
6. Reacción alérgica
7.Toxicidad

Tabla 4. Complicaciones.

Conclusión

Basados en las diversas publicaciones de interés científico publicadas en los últimos años, se establece que las diversas técnicas de anestesia y analgesia local y regional cumplen un papel importante en el manejo del dolor en perros y gatos, sin embargo, aunque son técnicas descritas desde hace unos años, aún existen diversos efectos adversos y contraindicaciones al momento de realizarlas y muchas de ellas son de origen iatrogénico, así como la necesidad de la implementación de equipos sofisticados y contar con personal capacitado y enterado para dichos procedimientos; es por ello que la implementación de la ecografía, como apoyo al momento de realizar estas técnicas proporciona un mínimo o casi nulo margen de error, lo que se traduce en un beneficio para los pacientes veterinarios, garantizando así el efecto analgésico deseado.

REFERENCIAS BIBLIOGRÁFICAS

1. Akasaka, M., Shimizu, M.. (2017). Comparison of ultrasound and eletrostimulation-guided nerve blocks of braquial plexus in dogs. Veterinary Anaesthesia and Analgesia, 44, pp. 625-635.

2. Ansón A, Gil F, Laredo FG, et al. A correlative Ultrasound anatomy of the feline brachial plexus and major nerves of the thoracic limb. Vet Radiol Ultrasound 2013; 54: 185–193.

3. Anson, A., Laredo, F., Gil, F., Soler, M., Belda, E., Ayala, M., Agut, A.. (2015). Comparison of two techniques for ultrasound-guided axillary brachial plexus blockade in cats. Journal of Feline Medicine and Surgery, 17, pp. 476-485.

4. Bhatia, A., Gofeld, M., Ganapathy, S., Hanlon, J., & Johnson, M. (2013). Comparison of Anatomic Landmarks and Ultrasound Guidance for Intercostal Nerve Injections in Cadavers. Regional Anesthesia and Pain Medicine, 38(6), 503–507. doi:10.1097/aap.0000000000000006

5. Campoy, L., Benzuidenthout, A., Gleed, R., Flores, M., Raw, R., Santare,C., Jay, A., Wangs, A.. (2010). Ultrasound-guided approach for axillary braquial plexus, femoral nerve, and sciatic nerve blocks in dogs. Veterinary Anaesthesia and Analgesia, 37, pp. 144-153.

6. CCM. Salud. (2017). Meninges Anatomía. Obtenido de: https://salud.ccm.net/faq/10166-meninges-anatomía-definición

7. Cotter JT, Nielsen KC, Guller U et al. (2004) Increased body mass index and ASA physical status IV are risk factors for block failure in ambulatory surgery - an analysis of 9.342 blocks. Can J Anaesth 51, 810–816.

8. Da silva, L., Pacheco, F., Sellera, F., Futema, F., Cortopassi, S. (2016). The use of ultrasound to assist epidural injection in obese dogs. Veterinary Anaesthesia and Analgesia, 10, p. 15.

9. Etienne, A., Petters, D., Busoni, V. (2010). Ultrasonographic Percutaneous Anatomy of the Caudal Lumbar Region and Ultrasound-Guided Lumnbar Puncture in the Dog. Veterinary Radiology & Ultrasound, 51, pp. 527-532.

10. Franci P, Leece EA, Corletto F (2012) Thoracic epidural catheter placement 73 using a paramedian approach with cephalad angulation in three dogs. Vet Surg 41, 884–889.

11. Garbin, M., Portela, D. A., Bertolizio, G., Gallastegui, A., & Otero, P. E. (2020). A novel ultrasound-guided lateral quadratus lumborum block in dogs: a comparative cadaveric study of two approaches. Veterinary Anaesthesia and Analgesia. doi:10.1016/j.vaa.2020.08.003

12. Gregory, T., Viscasillas, J., Benigni, L. (2015). Ultrasonographic anatomy of the sacrococcygeal region and ultrasound-guided epidural injection at the sacrococcygeal space in dogs. Veterinary Record, 175, p. 4.

13. Guilherme, S., Benigni, L.. (2008). Ultrasonographic Anatomy of the Brachial Plexus and Major Nerves of the Canine Thoracic limb . Veterinary Radiology & Ultrasound, 49, pp. 577-583.

14. Lerche, P., Tury, K., Covey, G., Martínez, F. (2016). Manual de Anestesia Regional en Pequeños Animales y Técnicas de Analgesia. Reyno Unido: Wiley Blackwell.

15. Liotta, A., Busoni, V., Carrozzo, V., Sandersen, C., Gabriel, A., Bolen, G. . (2014). Feasbility Ultrasound-Guided Epidural Acces At The Lumbo-Sacral Space In Dogs. American College of Vterinary Radiology, 00, pp. 1-9.

16. Otero, P. (2019). Protocolos anestésicos y manejo del dolor en pequeños animales.. Republica Argentina: Intermédica..

17. Otero, P., Portela, D. (2019). Small Animal Regional Anesthesia. Republica Argentina: Intermédica.

18. Perlas, A., Chan, V., Simons, M.. (2003). Brachial Plexus Examination and localization Using Ultrasound and Electrica Stimulation. American Society of Anesthesiologists, 99, pp. 429-435.

19. Rioja E., Salazar V., Martínez M., y Martínez F. (2013) Manual de anestesia y analgesia de pequeños animales. Zaragoza, España. SERVET – Grupo Asís Biomedia S.L. p. 105.

20. Valverde, A., & Skelding, A. (2018). Comparison of calculated lumbosacral epidural volumes of injectate using a dose regimen based on body weight versus length of the vertebral column in dogs. Veterinary Anaesthesia and Analgesia.

21. Viscasillas, J., Sanchis, S., Sneddont, C., (2014). Ultrasound guided epidural catheter placement in a dog. Veterinary Anaesthesia and Analgesia, 41, pp. 330-334.

DETERIORO COGNOSCITIVO EN PERROS Y GATOS GERIÁTRICOS; PERSPECTIVA ACTUAL EN EL MANEJO MULTIDISCIPLINARIO

[1.] **Hernández Alberto Gerardo Alberto**
[2.] **Ramírez Ruiz, Edna Amellali**

[1.] Medicina Interna y Geriatría de perros y gatos; práctica privada.
healge@yahoo.com.mx

[2.] Práctica privada de Medicina Veterinaria y Zootecnia Tel: 55 9186 2975
ame26vet@gmail.com

PALABRAS CLAVE: *Demencia, deterioro cognoscitivo, perros, gatos*

INTRODUCCIÓN

Demencia", "deterioro cognoscitivo", estos términos se refieren al deterioro o pérdida de las funciones mentales denominadas superiores, la acepción: superiores, suele provocar polémica, sobre todo en la neurología humana donde todavía existen personas que consideran dichas funciones exclusivas de su especie, sin embargo, en todas las especies se reconocen si uno es capaz de observar con una lente diferente, todo el que desarrolla una mente, puede perderla. Una vez reconocidas las funciones mentales con diferentes vertientes podemos hablar en todos los casos del deterioro cognoscitivo o su terminología por la OMS (Organización Mundial de la Salud) y CIE 10 demencia, claro está en diferentes grados. Esas manifestaciones con frecuencia son atribuidas al proceso de envejecimiento, ya que sin duda ocurren con más frecuencia en individuos de edad avanzada, empero, NO son un acompañante habitual del envejecimiento y no se pueden atribuir sólo a eso. Es imperante buscar causas específicas del deterioro. Cuando nuestras herramientas de medición sólo vislumbran algunas características de la mente, incluso de la humana, tenemos grandes limitaciones para reconocer la naturaleza amplia de la mente, incluso en los humanos.

Tradicionalmente el examen mental aplicado a personas es limitado, lo será más a otras especies de los que sabemos aún menos, o sea estamos cortos en todos los casos y se requiere flexibilidad y observación con modestia. Esta problemática limita nuestros esfuerzos diagnósticos, no obstante, en el caso que nos ocupa especies como felinos y caninos, cualquiera es capaz de reconocer la declinación de funciones, actividades y reacciones que se desarrollaban previamente.

En la medicina veterinaria se tiende a traducir estos descensos como cambios en el comportamiento, que en general afectan el nivel previo y con ello la calidad de vida, para finalmente llevar a cierto grado de dependencia. Infortunadamente es causa de abandono y petición de eutanasia; a veces por un entendimiento precario de lo que ocurre, otras porque significa mayor nivel de cuidados y atención que no todos están dispuestos a proporcionar. Si bien hay ciertas generalidades, para reconocerlos tenemos que tomar en cuenta que cada individuo es diferente, que cada cerebro no sólo por la naturaleza de la especie, sino por la forma en que cada individuo se desarrolla en diferentes ambientes, circunstancias de vida, métodos de educación, creencias, retos de la vida (algunos por parte del animal mismo y otros de los humanos con quienes conviven) produce una "animalidad" diferente (personalidad), con lo que saber los comportamientos a previos y los cambios observados permiten sopesar si son producto de un deterioro, ya que existe una barrera por las limitaciones del lenguaje y la comunicación entre las especies.

La disfunción cognitiva ocurre tanto en escenarios como problema agudo (delirium, de acuerdo con OMS), como crónicos (demencia). Cuando es repentino es de suma importancia no atribuir las cosas únicamente a problemas en el sistema nervioso central, sino al impacto que problemas de otra orden han tenido en el equilibrio cerebral, es una manifestación inespecífica de enfermedad en el contexto del deterioro de la reserva fisiológica que ocurre con el proceso de envejecimiento.

Clasificación del deterioro cognoscitivo en humanos

A lo largo del tiempo, en el estudio de las demencias en el cerebro humano se han hecho clasificaciones y propuestas etiológicas, de acuerdo con el nivel de resolución diagnóstica que en cada época se ha tenido, cuando se inició la patología y se podían observar cerebros post mortem, se descubrieron los cambios anatómicos que producían hemorragias e infartos macroscópicos y podían distinguir entre los corticales y subcorticales, lo que fue una primera clasificación. Posteriormente con el uso del microscopio pudieron verse los cambios estructurales de las células y vasos haciendo las distinciones entre degenerativas, vasculares, infecciosas, hidrocefalia normotensa y otras.

Recientemente la biología molecular nos ha mostrado los daños a las estructuras más pequeñas y la existencia de substancias anormales asociadas, así ahora se habla de amiloidea, taupatía, ubiquitina y otras. Tenemos la impresión de que la patología es más compleja y generalmente está asociada a multicomponentes, como muchas otras cosas que se presentan en individuos envejecidos. Sabemos por ejemplo que la enfermedad de Alzheimer (la más famosa y difundida) tiene un componente subcortical ya que se inicia en la corteza entorinal (subcortical o profunda) y se disemina a la corteza cerebral exterior (cortical), pero que también tiene componentes vasculares con depósitos amiloideos. La enfermedad de Binswagener o demencia de vasos pequeños en la substancia blanca, también tiene características degenerativas por desconexión y muerte de las células que van quedando aisladas. Igualmente, a lo largo del tiempo se ha desarrollado la imagenología de manera que al advenimiento de la TAC se notaron la existencia de tumores (sobre todo frontales, el estudio realizado en el Hospital Psiquiátrico Fray Bernardino Álvarez, demostró que había varios enfermos con meningiomas no reconocidos, infartos, etc. con diagnósticos de demencia) y otras alteraciones estructurales. La resonancia magnética revolucionó nuestro entendimiento de las demencias con componentes vasculares, visualizando las afecciones de vasos pequeños y los cambios más tempranos.

Un componente crucial es el deterioro de los sentidos, dado que son las “antenas” del cerebro por donde se alimenta la información crucial para su funcionamiento; el proceso de envejecimiento suele deteriorar los sentidos y con ello desaferentar al cerebro deteriorando sus funciones. Los perros y gatos dependen en forma importante de su olfato y al menos en los humanos la demencia tipo Alzheimer afecta primariamente la

integración cerebral de dicha información (corteza entorinal), a últimas fechas se han promovido muchas pruebas de olfatos para al menos alertar sobre dichas demencias, pero la nariz humana sufre por muchas otras razones, especialmente en ambientes contaminados, lo que limita el entusiasmo por tales pruebas. En tanto los tumores son un importante rubro en la medicina veterinaria. En nuestra opinión se ha estudiado poco el efecto del riesgo cardiovascular como causa o componente del deterioro cognitivo en animales no humanos, ahora que los animales comparten muchos de nuestros ambientes y hábitos es muy probable que cobre más importancia. Creo que debemos establecer la rutina de tomar la presión arterial a los animales. La existencia de gran cantidad de cardiopatías en pacientes envejecidos hace pensar que al menos en algunos casos haya hipertensión y que sea útil incluir la variable en los procesos diagnósticos y terapéuticos.

Neurobiología del envejecimiento en perros

Cómo identificar la enfermedad / Signos comunes en el desarrollo de la enfermedad

De acuerdo con la literatura hay cuatro principales hallazgos en la historia clínica que sugieren el inicio de deterioro cognoscitivo en perros mayores de ocho años, por su facilidad de detección por parte de los tutores: confusión aparente, ansiedad, alteraciones en el ciclo sueño-vigilia y disminución de las interacciones con las personas. *(Fast)* No obstante, existen otras posibles manifestaciones inespecíficas, como: falta de atención, inactividad, deambulación nocturna, incontinencia urinaria y/o fecal, intentar entrar por el lado equivocado de la puerta, renuencia para subir escaleras, incapacidad de localizar comida que se ha caído, desorientación en lugares ya conocidos, disminución de la capacidad de reconocer personas o animales de su ambiente social habitual, pérdida de los sentidos de la vista u oído y vocalización sin motivo aparente, principalmente por la noche. *(Vite y Chapagain)*

A menudo también estos pacientes suelen presentar alteraciones al examen neurológico, pudiendo presentar deambulación en círculos, disfunción vestibular central y respuestas inapropiadas a diversos estímulos visuales y/o auditivos. De igual manera, se ha observado que estos pacientes presentan convulsiones de reciente aparición. *(Dewey)*

En cuanto al tratamiento aún hay poco que hacer, se ha desarrollado una gran cantidad de fármacos que finalmente no han demostrado importantes cambios, se reconoce un pequeño número de pacientes que mejoran durante unos meses inicialmente, sin embargo, son aislados y no se puede generalizar el uso de las substancias. Da la impresión de que hay un asunto comercial y no un sustento terapéutico.

La evidencia apunta a que el tratamiento debe ser integral, es decir, abarcar los aspectos: nutricional, farmacológico y conductual para tener mejores resultados *(Liu)*.

Tratamiento farmacológico

Es importante reconocer que al menos en los humanos hay una fase inicial depresiva denominada por los ingleses como "interfase" en la que el uso de anti depresores es de utilidad, esto puede estar en relación con el éxito reportado con la selegilina en perros y gatos, esta substancia inhibe la enzima Mono-Amino-Oxidasa (MAO) B, la cual se encarga de destruir neurotransmisores como serotonina, dopamina y noradrenalina, por lo tanto, este fármaco supone tener un efecto benéfico al reestablecer el balance dopaminérgico, favorecer los niveles de catecolaminas y disminuir el avance del daño neuronal por radicales libres; no obstante, tiene un componente farmacológico anti depresor, con lo que podría ser el mecanismo que ha mostrado la mejoría, no en todos los casos ocurre. El inconveniente es que también afecta el sistema dopaminérgico y en general es mejor evitar estas substancias.

Hay información variable respecto a la efectividad de diversos piscofármacos y nutracéuticos para mejorar la función cognitiva y retrasar el deterioro en perros y gatos. Algunos ejemplos son: ácidos grasos Omega 3, que no han demostrado una mejoría significativa por sí solos en pacientes con enfermedad de Alzheimer *(Liu)*

En el caso de las afecciones vasculares la terapia se orienta evitar más oclusiones con lo que el efecto antigregante plaquetario de la aspirina ha sido utilizado, muy bajas dosis son necesarias, pero en los individuos envejecidos la posibilidad de sangrado intracraneano no es deleznable y debe ser sopesado, la cantidad de personas envejecidas atendidas por ello y en situación grave es importante merced a consecuencias funcionales de gran deterioro.

Nutrición

En pacientes humanos con enfermedad de Alzheimer se ha observado un impacto importante de la dieta en el avance del deterioro, de manera que los pacientes con dietas altas en carnes, comestibles procesados y alimentos ricos en grasas saturadas tienden a acelerar el deterioro; en contraparte, al implementar dietas basadas en vegetales, pescados, granos completos, frutos secos y oleosos, probióticos y antioxidantes, se observó un avance más lento del padecimiento *(Solfrizzi)*.

En los perros con deterioro cognoscitivo, la dieta también cumple un papel importante dentro del tratamiento, pues estos pacientes suelen presentar deficiencias de: vitaminas B12, C y E; así como de carotenoides y factores mitocondriales, como la L-Carnitina y el ácido alfa lipoico, que tienen una función antioxidante fundamental *(Milgram)*. Como evidencia de ello, se demostró que un grupo de perros con deterioro cognoscitivo mostró

mejores resultados en las pruebas especiales de conciencia y reconocimiento de objetos, luego de implementar una dieta comercial enriquecida con antioxidantes, ácidos grasos de cadena media, vitaminas y minerales *(Milgram)*.

Otro ensayo clínico demostró mejoría en las conductas de perros de compañía con deterioro cognoscitivo, luego de administrar una dieta enriquecida con: carnitina, ácido alfa lipoico, ácidos grados poliinsaturados Omega 3 de cadena larga, carotenoides vegetales y vitaminas C y E; en comparación con el grupo con una dieta placebo *(Dodd)*.

Manejo ambiental

La bipedestación humana nos hace propensos a caídas, pero en otros animales los golpes podrían ser un equivalente (especialmente con disminución visual y cuidadores poco atentos), el riesgo beneficio es difícil de determinar.

Por esta razón es importante mantener los muebles en la posición habitual, así podrán recordar dónde se encuentran, en caso de que no puedan verlos. De igual manera, se recomienda procurar que estén despejados los pasillos y las áreas donde el paciente pasa más tiempo, a fin de evitar golpes y que las personas se mantengan atentas de dónde se encuentra el paciente para procurar colocarse donde éste pueda verlas u oírlas, de manera que se evite lo mejor posible, chocar con él o pisarlo *(Overall)*.

Otro factor importante para considerar es que con frecuencia los animales gerontes tienen disminuidas las funciones sensoriales, motoras y cognitivas, por lo que podría ayudarles el colocar señales olfativas, táctiles y/o auditivas específicas de cada una de las diferentes áreas de la casa donde habitan, para ayudarles a orientarse. Además, es necesario que aquellos pacientes que hayan incrementado su frecuencia de micción y/o defecación, tengan un sitio permitido al cual acudir, cercano al lugar donde pasen más tiempo *(Landsberg)* y que ése sitio tenga el acceso despejado y buena iluminación *(Horwitz)*.
Para los pacientes con dificultades locomotoras es necesario colocar rampas no derrapantes que les ayuden a acceder a los lugares donde generalmente llegaban saltando o trepando *(Landsberg)*. De igual manera, si el paciente tiene acceso a superficies resbalosas, aunque estén a nivel del suelo, es recomendable colocarles antiderrapante *(Overall)*.
El mantenimiento funcional con estimulación y rehabilitación puede ser muy importante para mantener la calidad de vida.

Manejo conductual

La evidencia apunta a que la estimulación mental es un componente esencial para mantener la calidad de vida y que el enriquecimiento continuo mediante juego, ejercicio

físico, entrenamiento y juguetes interactivos, ayuda a mantener la función cognitiva *(Valenzuela)*. Algo similar se ha observado en los humanos, pues en pacientes estimulados con ejercicio físico y actividad mental, tiende a retrasarse la aparición de demencia *(Yonas)*.

Otro punto crucial en los pacientes con deterioro cognoscitivo es la consistencia en el manejo, es decir, el implementar interacciones sociales que promuevan la calma y una secuencia de actividades predecibles, les ayuda a reducir el estrés *(Landsberg)*. Interactuar con el paciente mediante la calma puede favorecer dichos estados, de manera que es mejor iniciar la interacción cuando el paciente se encuentre en calma que cuando esté demandando con desesperación. Se recomienda que, de igual manera, las personas inicien la interacción con un tono de voz suave, a volumen bajo y que los movimientos sean lentos, fluidos y delicados, en lugar de hacer ademanes bruscos y tonos de voz chillantes que puedan sacar al paciente de su estado de calma *(Horwitz)*.

Dentro de mantener un orden predecible de sus actividades más importantes, se ha demostrado que puede ser de gran utilidad el estabilizar las horas de exposición a la luz natural y evitar la luz artificial durante la noche, por lo que es recomendable fomentar en el día las actividades al aire libre para dejar aquellas de menor demanda de energía para la noche; de manera que se podrían proporcionar paseos, juguetes interactivos, entrenamiento, juegos de búsqueda y de lanzar un juguete que el paciente persiga en el horario diurno y destinar una pequeña sesión de juego con juguetes rellenos de alimento poco antes de la hora de dormir, apagar las luces y reducir el ruido al mínimo *(Landsberg)*. También podrían implementarse masajes de relajación antes de dormir *(Overall)*.

La diversificación de estímulos en el ambiente ayuda a fomentar la exploración y la actividad cognitiva en los animales, por lo que el enriquecimiento es una pieza clave en el tratamiento, haciendo necesario brindarles oportunidades para escalar, caminar, explorar, perseguir y conseguir algún alimento que los motive, lo cual puede lograrse mediante juguetes que liberen la comida cuando los pacientes lo empujen, rueden, sacudan o tiren. Además de aumentar la conducta de exploración, podría estimular las conductas de persecución, caza y entrega *(Landsberg)*.

Hacer sesiones de entrenamiento también es una excelente forma de mantener a los pacientes activos. Se recomienda establecer dentro de la rutina al menos un momento para practicar entrenamiento con refuerzo positivo, el cual puede darse en sesiones de pocos minutos, en las que se practiquen los comandos que el paciente ya conozca, o bien, que se le enseñen órdenes nuevas, considerando que el método de enseñanza debe ser libre de castigo y estrés *(Horwitz)*. Si el paciente vive con un congénere más joven cuya relación sea buena, se recomienda hacer las sesiones de entrenamiento con ambos, pues esto podría aumentar la motivación del paciente y con ello el aprendizaje *(Overall)*.

REFERENCIAS BIBLIOGRÁFICAS

1. Chapagain D, Range F, Huber L, et al. Cognitive aging in dogs. Gerontology 2018; 64:165–71

Dodd CE, Zicker SC, Jewell DE, et al. Can a fortified food affect the behavioral manifestations of age-related cognitive decline in dogs? Vet Med 2003; 98: 396–408.

2. Fast R, Schutt T, Toft N, et al. An observational study with long-term follow-up of canine cognitive dysfunction: clinical characteristics, survival, and risk factors. J Vet Intern Med 2013; 27:822–9.

3. Landsberg GM, DePorter T, Araujo JA. Management of anxiety, sleeplessness and cognitive dysfunction in the senior pet. Vet Clin North Am Small Anim Pract 2011; 41:565–90.

4. Landsberg GM, Melese P, Sherman BL. Effectiveness of fluoxetine chewable tablets in the treatment of canine separation anxiety. Journal of Veterinary Behavior, Clinical Applications and Research 2008;3(1):12–9.

5. Landsberg, G. Therapeutic agents for the treatment of cognitive dysfunction syndrome in senior dogs. Progress in Neuro-Psychopharmacology & Biological Psychiatry 29 (2005) 471 – 479.

6. Landsberg, G., Nichol, J., Araujo, J. Cognitive Dysfunction Syndrome a Disease of Canine and Feline Brain Aging. Vet Clin Small Anim 42 (2012) 749–768.

7. Liu K, Lin HH, Pi R, et al. Research and development of anti-Alzheimer's disease drugs: an update from the perspective of technology flows. Expert Opin Ther Pat 2018; 28:341–50.

8. Luescher, A. Diagnosis and Management of Compulsive Disorders in Dogs and Cats Vet Clin North Am Small Anim Pract. 2003 Mar;33(2):253-67.

9. Milgram NW, Head E, Muggenburg B, et al. Landmark discrimination learning in the dog: effects of age, an antioxidant fortified food, and cognitive strategy. Neurosci Biobehav Rev 2002; 26:679–95.

10. Milgram NW, Head E, Zicker SC, et al. Long-term treatment with antioxidants and a program of behavioral enrichment reduces age-dependent impairment in discrimination and reversal learning in beagle dogs. Exp Gerontol 2004; 39: 753–65.

11. Milgram NW, Zicker SC, Head E, et al. Dietary enrichment counteracts age associated cognitive dysfunction in canines. Neurobiol Aging 2002; 23:737–45.

12. Overall, K. Manual of Clinical Behavoir in the dog and the cat. Elsevier. USA. 2013.

13. Pineda, S., Anzola, B., Ruso, V., Ibáñez, M., Olivares, A.. Pharmacological therapy with a combination of alprazolam and fluoxetine and use of the trace element lithium gluconate for treating anxiety disorders and aggression in dogs Journal of Veterinary Behavior 28 (2018) 30-34.

14. Pineda, S.; Anzola, B.; Olivares, A.; Ibáñez, M. Fluoxetine combined with clorazepate dipotassium and behaviour modification for treatment of anxiety-related disorders in dogs. The Veterinary Journal 199 (2014) 387-391.

15. Sherman, B.,Mills, D. Canine Anxieties and Phobias: An Update on Separation Anxiety and Noise Aversions. Vet Clin Small Anim 38 (2008) 1081–1106.

16. Simpson B, Landsberg GM, Reisner IR. Effects of Reconcile (Fluoxetine) chewable tablets plus behavior management for canine separation anxiety. Vet Ther 2007; 8(1):18–31.

17. Solfrizzi V, Custodero C, Lozupone M, et al. Relationships of dietary patterns, foods, and micro-and macronutrients with Alzheimer's disease and late-life cognitive disorders: a systematic review. J Alzheimers Dis 2017; 59:815–49.

18. Valenzuela M, Sachdev P. Harnessing brain and cognitive reserve for the prevention of dementia. Ind J Psychiatry 2009; 51:16–21

19. Vite CH, Head E. Aging in the canine and feline brain. Vet Clin Small Anim 2014; 44:1113–29. 3.

20. Wynchank D, Berk M. Fluoxetine treatment of acral lick dermatitis in dogs: a placebo-controlled randomized double blind trial. Depress Anxiety. 1998;8(1):21-3.

21. Yalcin, E. Comparison of clomipramine and fluoxetine treatment of dogs with tail chasing.Turkey. Tierärztl Prax 2010; 38 (K): 295–299.

22. Yonas E G, Roberts RO, Knopman DS, et al. Aging and mild cognitive impairment. A population-based study. Arch Neurol 2010; 67:80–6.

BANCO DE SEMEN

FEDERACIÓN CANÓFILA MEXICANA

- Medicina reproductiva
- Citología vaginal
- Progesterona sérica
- Inseminación intrauterina por endoscopía
- Inseminación intrauterina quirúrgica
- Diagnóstico de gestación por ultrasonido y Rx
- Cesáreas
- Congelación y refrigeración de semen
- Congelación de semen (epidídimo)
- Evaluación de semen
- Importación y exportación de semen
- Pruebas de ADN y paternidad
- Pruebas de laboratorio
- Asesorías en manejo reproductivo

FEDERACIÓN·CANOFILA·MEXICANA.AC

Zapotecas No. 29 Col. Tlalcoligia
C.P. 14430 Del. Tlalpan / CDMX
Tel.: 56559330 ext. 100

Banco de Semen y Centro de Reproducción FCM

“DIFICULTAD RESPIRATORIA RELACIONADA A TRANSFUSIÓN EN UN PERRO CON ANEMIA HEMOLÍTICA INMUNOMEDIADA”

[1.] **Góngora Pérez Daniel Alberto**

[2.] **Márquez Peña Ylenia del Carmen**

[1.] MVZ EMPCPG, UNAM correo electrónico: gongorad3@gmail.com

[2.] MVZ EMPCPG, UNAM correo electrónico: ylenia1309@yahoo.es

PALABRAS CLAVE: *Dificultad Respiratoria, Transfusión, Anemia, Hemolítica.*

RESUMEN

Se presenta el caso de un perro doméstico, Cocker Spaniel, hembra, castrada, de siete años de edad, la cual fue diagnosticada con anemia hemolítica inmunomediada (AHIM). Dentro del manejo médico que recibió, se le administró terapia inmunosupresora con prednisona y azatioprina, recibió transfusión de concentrado eritrocitario, para la corrección de anemia y posteriormente desarrolló dificultad respiratoria durante su hospitalización, por lo que sus propietarios decidieron la eutanasia. Los diferenciales en este caso para la dificultad respiratoria, además de tromboembolismo pulmonar, fueron daño pulmonar agudo y/o sobrecarga circulatoria asociadas a la transfusión. Se presenta la revisión de este caso considerando que la transfusión sanguínea es un manejo médico común en pacientes con AHIM, así como el uso cada día más frecuente de hemoderivados que puede implicar reacciones adversas asociadas al propio proceso patológico.
Palabras clave: anemia hemolítica inmunomediada, transfusión sanguínea, reacción postransfusión, lesión pulmonar aguda asociada con transfusión (TRALI - transfuse related acute lung injury), daño pulmonar agudo (ALI - acute lung injury), cuidados intensivos, perro.

DATOS BÁSICOS

Se presenta en el servicio de urgencias del Hospital Veterinario de Especialidades de la Universidad Nacional Autónoma de México, un perro doméstico de siete años de edad, hembra castrada, Cocker Spaniel con historia clínica de depresión, debilidad, hiporexia, mucosas pálidas, poliuria con siete días de evolución. Acudió con médico veterinario externo quien realizó un primer hemograma en el cual se reportó anemia ligera y leucocitosis por neutrofilia con desviación a la izquierda y monocitosis marginal asociado a inflamación crónica activa, por probable infección de vías urinarias. **(Tabla 7)**

Al examen primario de urgencias la paciente presentó: mucosas pálidas, deshidratación del 7 % y estado mental deprimido. En el examen físico general presentó las mismas alteraciones, sin embargo, la paciente era agresiva y no permitía fácilmente el manejo. En las pruebas rápidas **(Tabla 2)** se reportó anemia grave que fue asociada con AHIM, aumento de sólidos totales asociado a inflamación crónica y hemoconcentración, así mismo se realizó prueba de microaglutinación y resultó positiva, y en el GLOBAL FAST (toracic /abdominal focused assesment sonography for trauma/triage/tracking), se reportó ecogenicidad mixta del hígado asociado a probable neoplasia hepática o cambios inflamatorios asociados a hipoxia anémica, sin alteraciones pulmonares o torácicas.

LISTA DE PROBLEMAS

1. Anemia severa
2. Mucosas pálidas
3. Microaglutinación
4. Incremento de sólidos totales
5. Estado mental deprimido
6. Hiporexia
7. Poliuria
8. Deshidratación del 7 %
9. Ecogenicidad mixta hepática

LISTA MAESTRA

I. Anemia severa (2,3,4,5,6)
II. Poliuria (8)
III. Ecogenicidad mixta hepática

DIAGNÓSTICOS DIFERENCIALES

I. Anemia severa
a. Anemia hemolítica autoinmune
b.Anemia hemolítica inmunomediada secundario síndrome para neoplásico
c.Anemia hemolítica inmunomediada secundario a infección urinaria

II.Poliuria
a. Infección de vías urinarias
b. Hipercortisolismo
c.Enfermedad renal crónica

III. Ecogenicidad mixta hepática
a. Eritropoyesis extramedular
b. Linfoma hepático
c. Adenocarcinoma hepático

DIAGNÓSTICOS PRESUNTIVOS

I. Anemia hemolítica autoinmune
II. Infección de vías urinarias
III. Eritropoyesis extramedular

PLAN INICIAL

Debido a la sospecha de AHIM por la anemia grave y aglutinación, fue medicada con omeprazol 1 mg/kg IV BID, prednisona 2 mg/kg PO SID, terapia de líquidos con solución Hartmann a terapia de mantenimiento más 7 % de deshidratación.

Se realizó un segundo hemograma **(Tabla 1)** en el cual se reportó anemia grave pobremente regenerativa, desviación a la izquierda asociado a inflamación activa, sin embargo, en este hemograma no cumplen criterios de AHIM(1), por lo que se asoció la anemia a pérdidas gastrointestinales e inflamación crónica. En la bioquímica sanguínea **(Tabla 3):** hipoglucemia por consumo in vitro, aumento de ALT asociado a daño hepatocelular por hipoxia anémica, parte del incremento de AST y CK por esfuerzo muscular, aumento de FA de inducción esteroide exógena por uso de prednisona, hipoalbuminemia y aumento de relación albúmina/globulina probablemente por inflamación crónica sin descartar pérdidas, hipertrigliceridemia por lipomovilización. En el urianálisis **(Tabla 4):** leucocituria y bacteriuria asociadas a infección de vías genitourinarias. ELISA para descarte de Erhlichia canis, Babesia spp, Borrelia spp. y Dirofilaria spp con resultado negativo.

Debido a que en los resultados del hemograma no contaba con criterios para el diagnóstico de AHIM(1), se decidió suspender la prednisona, quedando como diagnóstico presuntivo de anemia secundaria a pérdidas gastrointestinales e inflamación crónica.

Se realizó urianálisis en el cual se reportó inflamación e infección de vías urinarias, por lo que se añadió a su tratamiento enrofloxacina 5 mg/kg IV BID.

Al segundo día de hospitalización se realizó gasometría arterial con FiO2 de 21 % en la que se reportó: acidemia por acidosis metabólica hiperclorémica por pérdidas gastrointestinales, así como acidosis láctica, hipoxemia, hipocapnia secundaria a taquipnea compensatoria por anemia, desviación a la izquierda de la p50 asociado a hipocapnia y pO2 A-a aumentada, asociado a daño intrapulmonar sin asociación clínica. Al tercer día de hospitalización se realizó una segunda gasometría arterial en la que se reportaron las mismas alteraciones de oximetría y desbalance ácido base: acidosis metabólica por ganancia de ácidos con hipocapnia compensatoria asociado a hipoxia anémica, así como acidosis láctica por hipoxia hipoxémica y anémica. **(Tabla 5)**

El cuarto día de hospitalización se realizó un tercer hemograma control para evaluación del tratamiento **(Tabla 1)** en el cual se reportó: anemia muy grave no regenerativa, leucocitosis por neutrofilia, desviación a la izquierda, metamielocitos y presencia de neutrófilos tóxicos asociado a inflamación activa y linfopenia por efecto de glucocorticoides exógenos, en la morfología eritrocitaria se reportó esferocitosis y aglutinación lo que se asoció a AHIM primaria, debido a los cambios se retomó la terapia inmunosupresora con prednisona.

Se planteó transfusión sanguínea con concentrado eritrocitario tipo DEA-4, con hematocrito 0.70 L/L con 37 días de almacenamiento, se recibió el concentrado eritrocitario y se mantuvo a temperatura ambiente durante dos horas con la intención de atemperar el hemoderivado antes de la transfusión, sin embargo, el tiempo fue excesivo y sin una razón válida ya que no es necesario realizar este manejo, a menos que la paciente cursara con hipotermia severa y el tiempo máximo para atemperar es de 30 minutos (11). Durante el proceso la propietaria declinó la transfusión y se refrigeró nuevamente a temperatura >6°C, posteriormente -a las 24 horas-, la propietaria solicitó que se realizara la transfusión y la paciente se transfundió con 300 mL totales, sin embargo, debido a su comportamiento agresivo no fue posible monitorizar constantes ni SpO2, seis horas posteriores la paciente inició con estado mental deprimido, taquipnea y presentó vómito, se realizó VetBLUE® (veterinary bedside lung examination) en el cual se reportaron líneas B +++ en los puntos caudodorsal, perihiliar, medial y craneal en ambos hemitórax, lo cual se asoció a tromboembolismo pulmonar sin descartar daño pulmonar agudo postransfusión y/o sobrecarga de volumen postransfusión, ambas entidades pueden estar presentes debido a la terapia de líquidos simultánea, debido a

que la paciente era agresiva y presentaba dificultad respiratoria severa a la manipulación no se pudo realizar monitorización de constantes fisiológicas ni toma de gasometría arterial para valoración respiratoria, se mantuvo con prednisona y terapia de líquidos con solución Hartmann a terapia de mantenimiento.

Al día siguiente presentó pigmenturia, asociada a reacción hemolítica postransfusión, debido a esto se realizó un cuarto hemograma **(Tabla 1)** y segundo urianálisis **(Tabla 6)** en los que se reportó: anemia grave no regenerativa que junto con la presencia de esferocitos se asoció a proceso hemolítico inmunomediado, trombocitopenia por consumo secundario a CID (coagulación intravascular diseminada) o síndrome de Evans, leucocitosis por neutrofilia con desviación a la izquierda, asociado a proceso inflamatorio agudo activo. En el urianálisis se reportó hemoglobinuria y proteinuria secundaria a hemólisis intravascular secundario a reacción adversa postransfusión e infección de vías urinarias sin piuria secundario a la terapia con esteroides.

Se realizó un quinto hemograma **(Tabla 1)** y la paciente persistió con las alteraciones del hemograma pasado, así como las alteraciones clínicas, por lo que la propietaria decidió realizar eutanasia. La necropsia no fue autorizada por la propietaria.

Posterior a la eutanasia se reciben resultados de Urocultivo positivo a Klebsiella Oxytoca, acción intermedia a enrofloxacina, sensible a amoxicilina y ácido clavulánico.

Discusión y relevancia clínica:

Una causa común de anemia grave en perros y gatos es anemia hemolítica inmunomediada (AHIM) y surge cuando los eritrocitos (o precursores eritroides en la médula ósea) se destruyen a través de mecanismos de hipersensibilidad tipo II, tras la unión de inmunoglobulinas a la membrana celular. La AHIM en perros ocurre con mayor frecuencia como un trastorno idiopático o primario (60 a 70 % de los casos), caracterizado por la desregulación del sistema inmune, la producción de anticuerpos contra glóbulos rojos alterados y ausencia de una enfermedad que pueda provocar estas alteraciones, al contrario de los gatos, en donde la mayoría de las ocasiones habrá una patología subyacente; la AHIM en perros puede también ocurrir de manera secundaria por un amplio rango de procesos infecciosos, inflamatorios o neoplásicos; y puede afectar a pacientes de cualquier edad, aunque es más común de seis a ocho años de edad, así como en cualquier raza, sin embargo, en la raza Cocker Spaniel, se ha reportado en mayor frecuencia(1).

La diferenciación entre AHIM primaria y secundaria es terapéuticamente importante debido a que la AHIM secundaria será poco responsiva al tratamiento o será recurrente, hasta que la causa subyacente sea reconocida y tratada, pero en ambos casos puede ser necesario realizar la transfusión sanguínea para asegurar la correcta oxigenación de los tejidos. Se debe tomar en cuenta los criterios de inclusión para el diagnóstico de AHIM: 1) Descarte de

patologías subyacentes, 2) Presencia de esferocitos, 3) Prueba de Coombs positiva, 4) Presencia de aglutinación, 5) Presencia de hiperbilirrubinemia, hemoglobinuria y hemoglobinemia(1). La presencia de aglutinación en las pruebas rápidas orientaba al diagnóstico de AHIM, por lo que se inició tratamiento con prednisona. Empero, con la evidencia del segundo hemograma de la paciente y al no tener presencia de criterios de inclusión se decidió suspender la prednisona, de acuerdo a lo reportado en la literatura para este caso se pudo haber realizado prueba de Coombs para identificar AHIM en el primer hemograma, pero posteriormente al tercer hemograma se observó la presencia de esferocitos y aglutinación lo que finalmente confirmó el diagnóstico de AHIM por lo que se continuó con la medicación inmunosupresora, no obstante, debido al retiro de la prednisona es probable que las alteraciones asociadas a AHIM se manifestaran de manera marcada, por probable resistencia de receptores GR, similar al uso inadecuado en linfoma(13).

La presencia de anemia no regenerativa se pudo asociar con inflamación crónica, sin embargo, en presencia de aglutinación y disminución de reticulocitos no pueden descartarse alteraciones medulares o inclusive la paciente pudo haber cursado AHIM contra precursores eritrocitarios, por lo que la histopatología de médula ósea era esencial para confirmar el diagnóstico(12).

La paciente igualmente cursaba con infección de vías urinarias secundaria a Klebsiella Oxytoca, que pudiera causar un estado de inflamación crónica y la anemia no regenerativa, por este mismo mecanismo se inició tratamiento con enrofloxacina 5 mg/kg IV BID al tener evidencia de bacteriuria, con todo, el resultado del urocultivo se obtuvo posterior a la muerte de la paciente, por lo que no se pudo considerar el antibiograma para la elección ideal del antibiótico, ya que presentó sensibilidad intermedia con fluoroquinolonas.

El tratamiento de AHIM está basado en el uso de terapia inmunosupresora con glucocorticoides como primera línea de tratamiento, posteriormente se considera que sí el paciente no evoluciona de manera favorable se inicie con la segunda línea de tratamiento basada en inmunomoduladores como la azatioprina, ciclosporina o micofenolato, en caso de no observar respuesta adecuada se inicia con la tercera línea de tratamiento añadiendo un tercer inmunomodulador como la inmunoglobulina humana, sin embargo, se considera que llegado a este punto el paciente tiene mal pronóstico(1). Así mismo, una vez que el paciente presente signos de hipoxia se debe realizar transfusión sanguínea, tomando en cuenta los efectos adversos asociados a esta medida terapéutica. Se ha reportado el manejo con esplenectomía para casos refractarios, pero dichas medidas se encuentran en duda, ya que no se ha estandarizado su uso(2). En este caso la paciente inició con glucocorticoides debido a la sospecha de AHIM con la presencia de anemia grave y presencia de aglutinación, una vez se observó que el hemograma no presentaba alteraciones sugerentes de AHIM se decidió no continuar con el tratamiento inmunosupresor,

pero al realizar el tercer hemograma y observar ahora alteraciones como esferocitosis y aglutinación se reanudó la medicación, al no ver una respuesta adecuada se añadió azatioprina y por la condición de hipoxia se decidió realizar transfusión con concentrado eritrocitario.

Se ha determinado que los pacientes con AHIM presentan un estado de hipercoagulabilidad y un estado de desregulación de la coagulación(17), lo que los hace predispuestos a tromboembolismos venosos principalmente pulmonares, que es la principal causa de muerte en estos pacientes(1), aún no se tiene una fisiopatología clara, pero se teoriza que interviene el secuestro de óxido nítrico (NO) por parte de la hemoglobina libre por la hemólisis, la activación de macrófagos y la subsecuente liberación de citocinas proinflamatorias que activan al factor tisular y genera un estado hipercoagulable. En este caso no se evaluaron tiempos de coagulación, y las herramientas diagnósticas ideales como la tromboelastografía no se encontraban disponibles al momento del manejo con la paciente, dichas pruebas pudieron servir como apoyo diagnóstico de un estado hipercoagulable para reforzar el diagnóstico presuntivo de tromboembolismo pulmonar (TEP), mas el método diagnóstico de elección es tomografía espiral con angiografía(3), de igual manera tampoco estaba disponible.

Ya que la mayoría de los pacientes con AHIM tienen alta predisposición a tromboembolismo pulmonar (TEP) se considera el uso de aspirina, clopidogrel o rivaroxabán como tromboprofilácticos, e inclusive el uso de anticoagulantes como la warfarina o enoxaparina, sin embargo, falta información sobre cuándo iniciar y descontinuar el tratamiento. Pero se considera que en los pacientes con AHIM sin trombocitopenia debería considerarse la tromboprofilaxis(18) (19).

Se han propuesto criterios para la realización de transfusión sanguínea en pacientes con anemia hemolítica inmunomediada, los cuales son: severidad de los signos asociados a la anemia, hematocrito normal esperado dependiendo de la raza, velocidad del desarrollo de la anemia, viabilidad de monitorización del paciente y de manejo de soporte; en algunos pacientes podría considerarse realizarse la transfusión con un hematocrito < 12%, no obstante, es una decisión que debe ser individualizada(2) (15).

Debido a que la transfusión sanguínea puede provocar reacciones adversas, debe monitorizarse de manera cercana al paciente, ya que el incremento de temperatura, vómito, hipotensión o dificultad respiratoria se pueden observar de manera inmediata o incluso 36 horas posteriores al manejo, por lo que es importante tener valores basales y realizar la monitorización cada 15 minutos desde que se inicia el procedimiento(15).

Otro diferencial de la dificultad respiratoria fue el daño pulmonar agudo (ALI: acute lung injury), en medicina humana y veterinaria, ALI es definido como un síndrome clínico en el cual se causa edema pulmonar no cardiogénico, que puede ser identificado con signos clínicos, estudios

radiográficos y criterios que se han extrapolado a perros y gatos para diagnosticar ALI, de los cuales los más relevantes son: inicio agudo de los signos, disminución del intercambio gaseoso, factores de riesgo conocido y la presencia de infiltrado pulmonar bilateral en los estudios radiográficos(5). Dichos hallazgos estaban presentes en nuestra paciente, el infiltrado pulmonar bilateral fue detectado mediante ultrasonido, que es una herramienta diagnóstica más sensible que los estudios radiográficos para determinar la presencia de edema pulmonar(10).

Pese a todo, en los últimos consensos sobre reacciones adversas a la transfusión, se nombra una condición respiratoria llamada dificultad respiratoria asociado a transfusión (Transfuse associated dyspnea – TAD), la cual es definida como el inicio súbito de dificultad respiratoria posterior a una transfusión sanguínea, la cual puede ser asociada a una condición respiratoria previa, reacción inmunológica o sobrecarga de volumen(14).

Así mismo, los principales diagnósticos diferenciales para dificultad respiratoria posterior a transfusión sanguínea son: daño pulmonar agudo asociado a la transfusión (transfusion related acute lung injury—TRALI) la cual es una condición inmunológica de aparición aguda debido al aumento en la permeabilidad endotelial (no cardiogénica) y otro diferencial es sobrecarga de volumen asociado a transfusión (transfusion associated cardiac overload—TACO), condición no inmunológica de aparición aguda, por aumento en la precarga secundaria a volumen excesivo de transfusión (cardiogénica)(4)(8).(14)

Las reacciones adversas posteriores a la transfusión pueden dividirse en inmunomediadas y no inmunomediadas, y a su vez, según el tiempo de aparición, como agudas y retardadas; de las cuales se sospecha que la paciente cursó con reacción adversa inmunomediada como TAD(4)(15)

Teniendo en cuenta la condición proinflamatoria asociado a AHIM, la evidencia en las gasometrías de alteraciones pulmonares y la presentación de dificultad respiratoria posterior a la transfusión se consideró que la paciente pudo cursar con TAD, TRALI o tromboembolismo pulmonar.

En humanos el daño pulmonar agudo secundario a la administración de transfusiones sanguíneas o plasma se denomina TRALI (transfuse related acute lung injury) y los pacientes comúnmente tienen diversos signos clínicos, incluyendo hipoxemia, fiebre, hipotensión, taquicardia y cianosis, después o inmediatamente de recibir transfusión de producto sanguíneo o, incluso, no presentar signos clínicos. TRALI es la causa más común de muerte en los pacientes que presentan reacciones adversas postransfusión(9). Muchos criterios han sido utilizados para definir TRALI en humanos, incluyendo el inicio agudo, hipoxemia, infiltrados pulmonares bilaterales, ausencia de hipertensión del atrio izquierdo y ausencia de ALI preexistente(6). Los signos característicos se presentan hasta seis horas

posteriores a la transfusión, pero es más evidente en las primeras dos horas(9), sin embargo, se ha reportado que puede aparecer TRALI de 6 a 72 horas de realizada la transfusión y se conoce como presentación tardía(14) (16).

La fisiopatología de TRALI se ha estudiado extensamente en literatura humana y se teoriza sobre diversos orígenes; una de las principales teorías es la transferencia de anticuerpos anti-neutrófilos desde el donador, lo cual activa a estos leucocitos y provocan el daño pulmonar y filtrado capilar hacia los alvéolos, empero, en unos estudios no parecen estar presente estos anticuerpos, por lo cual se sugiere que hay otro mecanismo fisiopatológico(6) (14). El otro mecanismo propuesto es la teoría de los dos golpes (two hit) la cual menciona que en la primera instancia el receptor ya presenta secuestro de neutrófilos en el endotelio pulmonar secundario a una condición clínica presente previa a la transfusión, posteriormente, cuando se realiza la transfusión los modificadores biológicos como los lípidos o citosinas activan a los neutrófilos adheridos provocando el daño en el parénquima pulmonar, sin embargo, hasta el momento se considera que la fisiopatología es multifactorial(7).

Para el análisis de este caso también consideramos las lesiones por almacenamiento de hemoderivados que han sido reportadas como una causa de TRALI en humanos y en animales(7) (9). En algunos estudios la edad de los eritrocitos almacenados se ha asociado con aumento de la mortalidad y morbilidad. Durante el proceso de almacenamiento los eritrocitos pasan por una serie de cambios que afectan su eficacia (lesiones por almacenamiento) y también han sido postulados como factores que pueden inducir reacciones adversas asociadas a la transfusión, por lo que estas alteraciones pueden asociarse a agentes proinflamatorios o inmunomoduladores. Las alteraciones morfológicas más comunes son esferoequinocitosis, lo cual resulta en menor relación volumen-superficie, incremento de viscosidad celular y aumento de la fragilidad osmótica(7). En los eritrocitos almacenados se ha demostrado que se incrementa la agregación, lo cual se cree que es por la pérdida de la carga negativa de su superficie celular, lo cual también contribuye a incrementar la adhesión a las células endoteliales provocando disminución del flujo microvascular(7). Así mismo, las alteraciones bioquímicas incluyen la disminución de adenosin-trifosfato lo que afecta la integridad de la membrana celular y disminuye el 2,3-DPG lo que resulta en alteraciones de la curva de disociación de la oxihemoglobina(7). Con el aumento del tiempo de almacenamiento, los acúmulos de productos debidos al almacenamiento incrementan, como los iones hidrógeno, potasio, citocinas proinflamatorias, histamina, factores de complemento y lípidos(7).

En un estudio realizado en perros, los cuales fueron transfundidos con sangre entera de donador universal, con rangos de almacenamiento de 7 a 42 días se observó que los receptores que recibían sangre entera almacenada por más tiempo incrementaba la mortalidad y el riesgo de necrosis, hemorragia y trombosis(9). El concentrado eritrocitario usado en nuestra paciente

permaneció unos 37 días en almacenamiento, lo cual pudo provocar lesiones por ese hecho y predisponer a TRALI, considerando el manejo inadecuado del concentrado eritrocitario, que se realizó al mantener a temperatura ambiente durante dos horas y refrigerar de nuevo, hasta 24 horas después en condiciones no aptas, pudo causar y/o coadyuvar a esta reacción adversa posterior a la transfusión.

Otro de los diferenciales ya mencionados es la presentación clínica de TACO que es similar a otras causas de edema pulmonar hidrostático. Los signos que presenta son dificultad respiratoria, taquipnea, distensión yugular y aumento de la presión sistólica, los métodos diagnósticos de imagen, medición de péptido natriurético B o troponinas pueden ayudar a diagnosticar esta condición, de igual modo, la respuesta a las medidas terapéuticas como disminución del volumen y el uso de fármacos diuréticos resultan en una mejora rápida en la mayoría de los casos(8) (14) (16).

En el caso de nuestra paciente, el tiempo de presentación de la dificultad respiratoria podría concordar con ambos padecimientos sin descartar la presencia concomitante de dichas reacciones en conjunto con tromboembolismo pulmonar, que es una consecuencia común en pacientes con AHIM.

CONCLUSIONES

En este caso la sospecha de AHIM fue la presencia de aglutinación, la cual es uno de los criterios descritos para el diagnóstico y es una prueba de primera intención, sencilla de realizar y con alta especificidad y sensibilidad.

El tratamiento de la AHIM debe instaurarse lo más pronto posible y relacionarse con base en la signología del paciente y en sus factores pronósticos. En este caso el inicio del tratamiento fue interrumpido por falta de hallazgos en el hemograma, pero se reinstauró, lo que pudo implicar la mala respuesta, en los casos en los cuales no se tengan criterios de AHIM se debe realizar Prueba de Coombs para descartar por completo la patología.

En este caso no pudimos determinar la causa de AHIM no regenerativa, lo que implica mal pronóstico y está recomendado realizar estudio diagnóstico de médula ósea como citología o histopatología, sin embargo, esto no fue posible debido al rápido deterioro del paciente.

Ante la disponibilidad de hemoderivados, en nuestro país debemos tener en cuenta los criterios de conservación de estos y llevar controles de calidad internos, sabiendo que aspectos de mala conservación intrahospitalaria y daño por almacenamiento pueden repercutir en lesiones a nuestros pacientes, ya que en el caso de esta paciente se realizó un inadecuado manejo del hemoderivado, lo cual pudo desencadenar las alteraciones postransfusión y ante dicho mal manejo de la unidad, ésta se debió desechar.

La monitorización del paciente durante y después de la transfusión es de suma importancia para tratar de forma oportuna las complicaciones del proceso, en este caso la principal limitante fue el comportamiento agresivo de la paciente, misma que al intentar manipularla presentaba

dificultad respiratoria, por lo que era peligrosa su manipulación constante.
En el transcurso de la enfermedad de la paciente no se utilizaron tromboprofilácticos lo cual pudo intervenir en un probable tromboembolismo pulmonar, ya que es la principal causa de complicación respiratoria en pacientes con AHIM.

Debido a su similitud con otras patologías relacionadas a la transfusión como TAD, TRALI y TACO, se debió contemplar la posibilidad de reacciones postransfusión, en el caso de la paciente no se utilizaron diuréticos de asa contemplando el riesgo de sobrecarga de volumen, pero por los cambios drásticos que presentó, se sospechó más de TAD o TRALI.

TAD y TRALI debe ser un diferencial en pacientes que muestren criterios de daño pulmonar agudo después de una transfusión, sin embargo, hay que tomar en cuenta que la paciente también manifestaba predisposición a presentar tromboembolismo pulmonar, el cual tampoco pudo ser confirmado o descartado.

Como se ha reportado en los criterios de transfusión sanguínea en pacientes con AHIM, es indispensable el poder reconocer las alteraciones postransfusión, así como tener la capacidad técnica y tecnológica para realizar el manejo pertinente; en el caso aquí comentado, debido al comportamiento agresivo de la paciente no pudo monitorizarse de manera adecuada, lo cual es una limitante para considerar transfusión sanguínea.

Abreviaturas:

AHIM: Anemia hemolítica inmunomediada.

GLOBAL FAST: Focussed assesment sonography for trauma/triage/tracking

VetBLUE: Veterinary bedside lung examination.

TEP: Tromboembolismo pulmonar

ALI: Acute lung injury

TAD: Transfuse associated dyspnea

TRALI: Transfuse related acute lung injury

TACO: Trasfuse associated cardiac overload

TABLA 1 HEMOGRAMAS						
Analito	1º	2º	3º	4º	Referencia	Unidades
Hematocrito	0.15	0.12	0.17	0.15	0.37-0.55	L/L
Hemoglobina	51	44	67	55	120-180	g/L
Eritrocitos	2.0	1.8	2.5	2.2	5.5-8.5	$x10^{12}$/L
VGM	75	66	68	68	60-77	fL
CGMH	340	366	394	367	320-360	g/L
Reticulocitos	6	88	5	26	‹60	$x10^{9}$/L
Plaquetas	540	340	19	44	200-600	$x10^{9}$/L
Sólidos totales	75	74	78	78	60-75	g/L
Leucocitos	16.8 CC	25.2 CC	28.0 CC	35.2	6.0-17.0	$x10^{9}$/L
Neutrófilos	11.1	18.9	26.5	30.8	3.0-11.5	$x10^{9}$/L
Bandas	2.5	3.3	0.6	1.0	‹0.3	$x10^{9}$/L
Metamielocitos	0	1.0	0	0.3	0	$x10^{9}$/L
Mielocitos	0	0	0	0	0	$x10^{9}$/L
Linfocitos	2.0	0.7	0.6	0.7	1.0-4.8	$x10^{9}$/L
Monocitos	0.3	1.3	0.3	2.4	0.1-1.4	$x10^{9}$/L
Eosinófilos	0.8	0	0	0	0-0.9	$x10^{9}$/L
Basófilos	0	0	0	0	raros	$x10^{9}$/L
Otros	Pl +, An ++, EN 57/100 Leucocitos NT +, Lip +	An +, Pl +, Esf escasos,Agl(+), EN 18/100 Leucocitos NT +	An +, Pl +, Esf +, EN 3/100 Leucocitos NT ++, NH + Hm ++	An escasa, Pl escasa, Agl (+), Hm +		

VGM=volumen globular medio, **CGMH**=concentración globular media de hemoglobina, **CC**=cuenta corregida, **AN**=anisocitosis, **Pl**=policromasia, **Esf**=esferocitos, **Agl**=aglutinación, **Eq**=equinocitos, **Esq**=esquistocitos, **NH**=neutrófilos hipersegmentados, **NT**=neutrófilos tóxicos, **EN**=eritrocitos nucleados,**Hm**=hemólisis, **Lip**=Lipemia

TABLA 2. PRUEBAS RÁPIDAS			
Pruebas rápidas			
AnalitoR	esultado	Referencia	Unidades
Hematrocrito	0.12	0.37-0.55	L/L
Sólidos totales	80	60-75	g/L
Glucosa4	.4	3.88-6.88	mmol/L
Aglutinación (+)			

TABLA 3. Bioquímica sanguínea			
Analito	Resultados	Unidades	Referencia
Glucosa	2.90	mmol/L	3.88-6.88
Urea	7.4m	mol/L2	.1-7.9
Creatinina	88	µmol/L	60-130
Colesterol	7.33	mmol/L	2.85-7.76
BT	1.8µ	mol/L1	.7-5.16
BC	0.5µ	mol/L0	-4.2
BNC	1.3µ	mol/L0	-2.5
ALT	78	U/L	<70
AST	84	U/L	<55
FA	232	U/L	<189
Amilasa	817	U/L	<1110
CK	618	U/L	<213
Proteínas totales	62	g/L	56-75
Albúmina	25	g/L	29-40
Globulinas	37	g/L	23-39
Relación A/G	0.68	-0	.78-1.46
Calcio	2.44	mmol/L	2.17-2.94
Fósforo	1.61	mmol/L	0.80-1.80
Relación Ca/P		-1	.3-3.1
Potasio	5.1m	mol/L3	.8-5.4
Sodio	143	mmol/L	141-152
Cloro	109	mmol/L	108-117
Bicarbonato	20	mmol/L	17-25
Anión gap	19	mmol/L	12-24
DIF	34	mmol/L	30-40
Osmolalidad	285	mOsm/L	280-305
Triglicéridos	1.9m	mol/L0	.6-1.2

TABLA 4. URIANÁLISIS	
Método de obtención: micción	
Examen físico	Examen microscópico
·**Apariencia:** transparente ·**Color:** amarillo claro ·**Densidad:** 1.017	·**Eritrocitos:** 0/campo (400x) ·**Leucocitos:** 4-25/campo (400x) ·**Células Transitorias:** 0-1/campo (400x) ·**Células Escamosas:** 0/campo (400x) ·**Cilindros:** 0/campo (100x) ·**Tipo:** - ·**Cristales:** - ·**Bacterias:** bacilos cortos Gram (-) + ·**Lípidos:** Lípidos + ·**Otros:** -
Examen químico	
·**pH:** 7.0 ·**Proteínas:** 0.3 g/L ·**Glucosa:** 0 mmol/L ·**Cetonas:** negativo ·**Bilirrubina:** negativo ·**Urobilinógeno:** normal ·**Sangre/hemoglobina:** negativo	

TABLA 5. GASOMETRÍAS ARTERIALES FiO2: 0.21			
	1º	2º	
AnalitoV	Valor/unidad	Valor/unidad	alores de referencia
pH	7.37	7.40	7.39 - 7.41
pCO2	24.9 mmHg	21.00mmHg	28.72 - 30.22
HCO3	14.3 mmol/L	12.70 mmol/L	17.31 - 18.21
Lactato	1.8 mmol/L	2.2 mmol/L	0.0 - 2.0
Na	147 mmol/L	144 mmol/L	141-152
Cl	119 mmol/L	117 mmol/L	108 - 117
K	4.4 mmol/L	4.4 mmol/L	3.8 - 5.4
DIF	28	27	30 - 40
Anión gap	18	19	12 - 24
PO2	51.4 mmHg	21.78 mmgH	72.3 - 77.44
SO2	88.1%	93.60%	93.52 - 96.15
p50	24 mmHg	21.78 mmgH	28 - 34
ctO2c	5.1 Vol%	5.3 Vol%	20.9 - 23.1
pO2 (A-a)	33.4 mmHg	37.4 mmgH	14.9 - 18

TABLA 6. URIANÁLISIS	
Método de obtención: cistocentesis	
Examen físico	Examen microscópico
·**Apariencia:** turbio + ·**Color:** rojo ·**Densidad:** 1.018	·**Eritrocitos:** 0/campo (400x) ·**Leucocitos:** 0-1/campo (400x) ·**Células Transitorias:** 0/campo (400x) ·**Células Escamosas:** 0/campo (400x) ·**Cilindros:** 0/campo (100x) ·**Tipo:** - ·**Cristales:** - ·**Bacterias:** bacilos 3 + ·**Lípidos:** - ·**Otros:** -
Examen químico	
·**pH:** 5.5 ·**Proteínas:** 1.0 ·**Glucosa:** 0 mmol/L ·**Cetonas:** negativo ·**Bilirrubina:** + ·**Urobilinógeno:** normal ·**Sangre/hemoglobina:** 250 eri/µL	

TABLA 7. HEMOGRAMA MVZ EXTERNO			
AnalitoR	esultado	Referencia	Unidades
Hematocrito	0.31	0.37-0.55	L/L
Hemoglobina	115	120-180	g/L
Eritrocitos4	.7	5.5-8.5	x1012/L
VGM	65	60-77	fL
CGMH	360	320-360	g/L
ReticulocitosN	D‹	60	x109/L
Plaquetas	271	200-600	x109/L
Sólidos totalesN	D	60-75	g/L
Leucocitos	23.96	.0-17.0	x109/L
Neutrófilos	7.73	.0-11.5	x109/L
Bandas	1.4‹	0.3	x109/L
Metamielocitos0		0	$x10^9$/L
Mielocitos0		0	$x10^9$/L
Linfocitos1	.7	1.0-4.8	$x10^9$/L
Monocitos0	.6	0.1-1.4	$x10^9$/L
Eosinófilos	00	-0.9	$x10^9$/L
Basófilos	0r	aros	$x10^9$/L

REFERENCIAS BIBLIOGRÁFICAS

1. Garden OA, Kidd L, Mexas AM, Chang YM, Jeffery U, Blois SL, et al. ACVIM consensus statement on the diagnosis of immune-mediated hemolytic anemia in dogs and cats. J Vet Intern Med. 2019; 33(2):313–34.

2. Swann JW, Garden OA, Fellman CL, Glanemann B, Goggs R, LeVine DN, et al. ACVIM consensus statement on the treatment of immune-mediated hemolytic anemia in dogs. J Vet Intern Med. 2019; 33(3):1141–72.

3. Kidd L, Mackman N. Prothrombotic mechanisms and anticoagulant therapy in dogs with immune-mediated hemolytic anemia. J Vet Emerg Crit Care. 2013; 23(1):3–13.

4. Harrell KA, Kristensen AT. Canine transfusion reactions and their anagement. Vet Clin North Am Small Anim Pract [Internet]. 1995;25(6):1333–64. Available from: http://dx.doi.org/10.1016/S0195-5616(95)50158-5

5. Balakrishnan A, Drobatz KJ, Silverstein DC. Retrospective evaluation of the prevalence, risk factors, management, outcome, and necropsy findings of acute lung injury and acute respiratory distress syndrome in dogs and cats: 29 cases (2011–2013). J Vet Emerg Crit Care. 2017 Nov 1;27(6):662–73.

6. Albernaz VGP, Garofalo NA, Teixeira Neto FJ, Fabris I de A, Quitzan JG. Acute Lung Injury Syndrome (TRALI) in a dog possibly triggered by blood transfusion. Acta Sci Vet. 2018; 46(supl):1–6.

7. Prittie JE. Controversies related to red blood cell transfusion in critically ill patients. J Vet Emerg Crit Care. 2010;20(2):167–76. 8. Gajic O, Gropper MA, Hubmayr RD. Pulmonary edema after transfusion: How to differentiate transfusion-associated circulatory overload from transfusion-related acute lung injury. Crit Care Med. 2006; 34(5 SUPPL.):109–13.

8. Goldman M, Webert KE, Arnold DM, Freedman J, Hannon J, Blajchman MA. Proceedings of a consensus conference: Towards an understanding of TRALI. Transfus Med Rev. 2005; 19(1):2–31.

9. Obrador R, Musulin S, Hansen B. Red blood cell storage lesion. J Vet Emerg Crit Care. 2015;25(2):187–99.

10. Lisciandro GR, Fosgate GT, Fulton RM. Frequency and number of ultrasound lung rockets (B-lines) using a regionally based lung ultrasound examination named Vet BLUE (veterinary bedside lung ultrasound exam) in dogs with radiographically normal lung findings. Vet Radiol Ultrasound. 2014; 55(3):315–22.12.

11. Gibson G, Abrams-Ogg A, Canine transfusion medicine in: BSAVA Manual of canine and feline haematology and transfusion medicine, Day, M. J., Mackin, A., & Littlewood, J. D., British Small Animal Veterinary Association, (2000), p 289-307.

12. Weiss DJ. Bone Marrow Pathology in Dogs and Cats with Non-Regenerative Immune-Mediated Haemolytic Anaemia and Pure Red Cell Aplasia. J Comp Pathol. 2008;138(1):46–53.

13. Milles A, Glucocorticoids and cancer, Adv Exp Med Biol. (2015) ; 872: 315–333

14. Davidow, E. B., Blois, S. L., Goy-Thollot, I., Harris, L., Humm, K., Musulin, S., ... & Wardrop, K. J. (2021). Association of Veterinary Hematology and Transfusion Medicine (AVHTM) Transfusion Reaction Small Animal Consensus Statement (TRACS). Part 1: Definitions and clinical signs. Journal of Veterinary Emergency and Critical Care, 31(2), 141-166.

15. Davidow, E. B., Blois, S. L., Goy-Thollot, I., Harris, L., Humm, K., Musulin, S., ... & Wardrop, K. J. (2021). Association of veterinary hematology and transfusion medicine (AVHTM) transfusion reaction small animal consensus statement (TRACS) part 2: prevention and monitoring. Journal of Veterinary Emergency and Critical Care, 31(2), 167-188.

16. Odunayo, A., Nash, K. J., Davidow, E. B., Blois, S. L., Goy-Thollot, I., Harris, L., ... & Jane Wardrop, K. (2021). Association of Veterinary Hematology and Transfusion Medicine (AVHTM) transfusion reaction small animal consensus statement (TRACS). Part 3: Diagnosis and treatment. Journal of Veterinary Emergency and Critical Care, 31(2), 189-203.

17. deLaforcade, A., Bacek, L., Blais, M. C., Goggs, R., Lynch, A., & Rozanski, E. (2019). Consensus on the rational use of antithrombotics in veterinary critical care (CURATIVE): domain 1—defining populations at risk. Journal of Veterinary Emergency and Critical Care, 29(1), 37-48.

18. Goggs, R., Bacek, L., Bianco, D., Koenigshof, A., & Li, R. H. (2019). Consensus on the rational use of antithrombotics in veterinary critical care (CURATIVE): domain 2—defining rational therapeutic usage. Journal of Veterinary Emergency and Critical Care, 29(1), 49-59.

19. Blais, M. C., Bianco, D., Goggs, R., Lynch, A. M., Palmer, L., Ralph, A., & Sharp, C. R. (2019). Consensus on the rational use of antithrombotics in veterinary critical care (CURATIVE): domain 3—defining antithrombotic protocols. Journal of Veterinary Emergency and Critical Care, 29(1), 60-74.

CONTAMOS CON **TOMÓGRAFO**
PARA EL DIAGNÓSTICO DE
NUESTROS PACIENTES
Y ESTÁ DISPONIBLE
COMO **CENTRO DE REFERENCIA.**

PROGRAMA TU CITA:
55 8848 4081

ZAPOTECAS 29 COL. TLALCOLIGIA. TLALPAN. CDMX

COLGAJOS DE PATRÓN AXIAL UNA HERRAMIENTA EN CIRUGÍA RECONSTRUCTIVA DE PERROS Y GATOS. PRESENTACIÓN DE TRES CASOS CLÍNICOS

MVZ, EMCPG, MMVZ Jesús Méndez Flores

MVZ, EMCPG Gerardo Pastrana Velázquez*

*1. Responsable del Servicio de Cirugía del Hospital Veterinario de Alta Especialidad Delta. Ciudad de México. mendez@hospitalveterinariodelta.com.mxMVZ,

2. Cirujano del Hospital Veterinario de Alta Especialidad Delta. Ciudad de México. cirugia@hospitalveterinariodelta.com.mx

PALABRAS CLAVE: *Colgajos cutáneos, colgajos de patrón axial, heridas, tumores cutáneos.*

INTRODUCCIÓN

La cirugía reconstructiva es una de las ramas de la cirugía la cual tiene un papel muy importante como complemento de la cirugía oncológica. También es necesaria muchas veces para reparar heridas en pacientes que sufrieron traumatismos. La cirugía reconstructiva se compone de diversas estrategias y técnicas quirúrgicas, de las cuales destacan los colgajos cutáneos ya que proporcionan un segmento de piel de espesor completo con características similares a las de la región afectada (colgajos regionales y locales) lo cual permite tener un excelente resultado estético y funcional *(Pavletic, 2018) (Field, Pleuvry, Demetriou, & Baines, 2015) (Wardlaw & Lanz, 2018)*.

Un colgajo cutáneo se define como un segmento de piel que se puede transferir de un sitio a otro sin perder su irrigación, inervación, drenaje venoso ni linfático. Existen diferentes maneras de clasificar a los colgajos, por su cercanía a la herida, movimiento de transferencia y por su irrigación. Respecto a su irrigación se dividen en dos tipos: Colgajos de patrón espontáneo (plexo subdérmico) y colgajos de patrón axial *(Pavletic, 2018), (Field, Pleuvry, Demetriou, & Baines, 2015), (Wardlaw & Lanz, 2018)*.

Los colgajos de patrón axial se caracterizan por contener una arteria y vena cutánea directa en su plano axial. Esta característica permite obtener segmentos de piel mucho más grandes y mejor perfundidos comparados con los de patrón espontáneo, lo que permite reparar defectos más grandes *(Pavletic, 2018), (Field, Pleuvry, Demetriou, & Baines, 2015), (Guzu, Rossetti, & Hennet, 2021), (Bristow, Halfacree, & Baines, 2015), (Wardlaw & Lanz, 2018)*.

Existen varios colgajos de patrón axial basados en las diferentes arterias cutáneas directas que se encuentran distribuidas en el cuerpo del perro y del gato *(Pavletic, 2018)*. Es importante resaltar que estos colgajos ya están determinados y no se pueden generar de manera arbitraria. Algunos de los más utilizados son: a. angular oral, a. auricular caudal, a. omocervical, a. toracodorsal, a. epigástrica superficial craneal, a. epigástrica superficial caudal, a. circunfleja ilíaca profunda rama ventral y rama dorsal *(Pavletic, 2018)*. El largo y ancho máximo del colgajo está determinado por el angiosoma que soporta cada arteria cutánea directa, para identificar estos límites se utilizan referencias anatómicas como las protuberancias óseas *(Pavletic, 2018), (Kirpensteijn & Haar, 2013)*. Es importante respetar estos límites porque si el colgajo excede los límites del angiosoma se corre el riesgo que la piel que queda fuera del angiosoma sufra isquemia y posteriormente necrosis *(Pavletic, 2018)*.

Los colgajos de patrón axial generalmente se obtienen en forma rectangular en configuración de península, pero su forma y configuración puede variar dependiendo de las

capacidades de la arteria cutánea directa y del defecto a reparar. La extensión de algunos colgajos se puede ampliar modificando su forma de rectangular a una llamada palo de Hockey (Forma de "L" o "J"), no todos los colgajos pueden soportar esta modificación *(Pavletic, 2018)*.

Es imprescindible una adecuada planeación quirúrgica previendo todos los posibles escenarios, de esta manera se estará preparado ante cualquier eventualidad. Es recomendado evaluar el tamaño del defecto y compararlo con la extensión máxima del colgajo para asegurar que la técnica es la adecuada. La medición del colgajo se debe realizar contemplando las tensiones estática y dinámica (tensión que se da durante el movimiento normal de la región anatómica afectada) para evitar la tensión en los bordes de la línea de sutura. Es recomendable marcar los límites del colgajo con un plumón para piel y de esta manera evitar errores durante la elevación del colgajo *(Pavletic, 2018)*. Es importante mencionar que debe ser posible reparar el defecto secundario (sitio donador) afrontando los márgenes de manera directa sin que se genere tensión y sin afectar la función de la región anatómica *(Albernaz, Oblak, & Quitzan, 2021), (Kirpensteijn & Haar, 2013), (Pavletic, 2018)*.

Durante la disección es importante realizarla en el plano adecuado, justo por encima de las fascias musculares y por debajo del tejido subcutáneo. La finalidad de realizar la disección de esta manera es evitar el daño a los plexos subdérmicos de la piel y disminuir la cantidad de sangrado transquirúrgico. Una vez que la disección se esté acercando al sitio de origen de la arteria cutánea directa es importante identificar la arteria y evitar lesionar o seccionar el vaso sanguíneo. Cabe recordar que la extensión tan grande de estos tipos de colgajos se debe al aporte vascular de la arteria cutánea directa y si esta se secciona prácticamente se perderá la irrigación en la mitad distal del angiosoma generando isquemia y la posterior necrosis del colgajo *(Pavletic, 2018)*. Durante la disección del colgajo es importante manipular gentilmente el segmento de piel, esto se puede realizar utilizando pinzas Adson (de dientes finos), puntos de sujeción, ganchos para piel o agujas hipodérmicas simulando un gancho *(Kirpensteijn & Haar, 2013), (Pavletic, 2018), (Wardlaw & Lanz, 2018)*.

Una vez elevado el colgajo se rotará hacia el sitio deseado y en caso de ser necesario se realizará una incisión "puente" para unir la base del colgajo con el defecto a reparar. El colgajo es suturado colocando algunos puntos de afrontamiento en el tejido subcutáneo y en este momento se coloca el drenaje activo, posteriormente un patrón subdérmico y finalmente puntos en piel *(Wardlaw & Lanz, 2018), (Pavletic, 2018), (Kirpensteijn & Haar, 2013)*. Para la elección del calibre de la sutura se debe considerar el principio de dejar la menor cantidad de sutura en el paciente, por lo tanto, el calibre debe ser el más delgado, pero capaz de soportar la tensión de la herida *(Wardlaw & Lanz, 2018)*. En la mayoría de las ocasiones el calibre seleccionado es 3-0 a 4-0; en algunas ocasiones se

tendrá que utilizar 2-0. Respecto al tipo de material se recomiendan monofilamentos o multifilamentos absorbibles para los puntos de afrontamiento en el tejido subcutáneo y el patrón subdérmico. En la piel se utilizan monofilamentos no absorbibles como el nylon (grado médico) y el polipropileno, o grapas de acero quirúrgico *(Wardlaw & Lanz, 2018)*.

En la mayoría de los casos el espacio muerto que se genera es relevante, por lo que se recomienda utilizar drenajes activos para evitar complicaciones en el periodo postquirúrgico. Además del tamaño del espacio muerto, la región anatómica afectada es un punto a considerar para la utilización y el tiempo de permanencia de los drenajes activos *(Pavletic, 2018), (Wardlaw & Lanz, 2018)*. Entre mayor sea el movimiento y el tamaño del espacio muerto, la necesidad de utilizar un drenaje activo aumenta, así como el tiempo que permanecerá cumpliendo su función.

Los cuidados postquirúrgicos de un paciente con un colgajo radican en evitar el autotraumatismo y los cuidados relacionados con el drenaje activo *(Bristow, Halfacree, & Baines, 2015), (Wardlaw & Lanz, 2018), (Pavletic, 2018)*.

Aunque los colgajos cutáneos de patrón axial son considerados como una opción muy buena para la reconstrucción de grandes defectos, no están exentos de complicaciones. Las complicaciones que se han reportado en la literatura son: dehiscencia, secreción de los bordes quirúrgicos, formación de seroma, edema del colgajo, hematomas, necrosis distal, necrosis completa, infección *(Pavletic, 2018), (Field, Pleuvry, Demetriou, & Baines, 2015)*.

Una de las principales complicaciones es la necrosis parcial del colgajo. En estos casos es muy importante realizar una evaluación minuciosa del sitio quirúrgico y del paciente en busca de infección, en virtud de que el manejo dependerá de la presencia o ausencia de infección. Las alteraciones que pueden sugerir infección son presencia de exudado purulento o hemopurulento en los bordes quirúrgicos o en el reservorio del drenaje, fiebre, signos de inflamación (en conjunto con secreción purulenta) y leucocitosis. Es importante hacer una evaluación integral para determinar que el colgajo está infectado. Cuando se presenta la necrosis sin infección, la recomendación es esperar antes de realizar el debride, esto tiene dos objetivos. Primero, determinar el tamaño final de la necrosis ya que este proceso es progresivo; y segundo, mantener protegido el tejido profundo mientras continúa el proceso de cicatrización. Sin embargo, en caso de infección del sitio quirúrgico se debe realizar el desbride lo antes posible para evitar que el proceso séptico se convierta de local a uno sistémico. Una vez controlada la infección o cuando la extensión de la necrosis está determinada, se deberá reevaluar el defecto y determinar el manejo a seguir, el cual puede ser un nuevo procedimiento quirúrgico o el manejo abierto de la herida y su cierre por segunda intención.

Descripción de los colgajos utilizados:

Colgajo de patrón axial de la arteria angular oral

El colgajo de la a. angular oral está recomendado para reparar defectos en la porción rostral de la cabeza, como la región ventral de la mandíbula, la región nasal y la región orbitaria *(Losinski, Stanley, Schallberger, Nelson, & Towlw Millard, 2015), (Pavletic, 2018)*. También se ha reportado su uso para reparar defectos dentro de la cavidad oral *(Guzu, Rossetti, & Hennet, 2021)*. La base de este colgajo es una rama perforante de la arteria angular oral que se origina en la comisura del labio. Esta rama continúa caudalmente hasta la base de la oreja y en su curso se ramifica hacia el plexo profundo, medio y superficial de la piel. Esta rama permite elevar un segmento de piel de tamaño considerable que puede rotar hacia dorsal, rostral o ventral para reparar defectos en estas zonas *(Losinski, Stanley, Schallberger, Nelson, & Towlw Millard, 2015)*.

Las referencias anatómicas utilizadas para delimitar el colgajo son el borde ventral del arco cigomático (límite dorsal del colgajo), la porción vertical del canal auditivo (borde caudal del colgajo) y el borde ventral de la rama horizontal de la mandíbula; el límite ventral del colgajo lo determina una línea paralela al borde dorsal a nivel del borde ventral de la rama horizontal de la mandíbula *(Pavletic, 2018)*. Algunos trabajos señalan que el borde caudal del colgajo se puede extender hasta las alas del atlas *(Losinski, Stanley, Schallberger, Nelson, & Towlw Millard, 2015)*, este límite se debe considerar sólo en casos necesarios y nunca exceder este punto.

El plano de disección adecuado es por debajo del músculo platisma en una dirección caudo rostral hasta un punto cercano a la comisura, teniendo cuidado de no lesionar el pedículo que se encuentra en esa zona. El límite rostral del colgajo es determinado por el pedículo y por una línea perpendicular al eje largo del colgajo desde el canto medial del ojo *(Losinski, Stanley, Schallberger, Nelson, & Towlw Millard, 2015)*. Una vez terminada la disección, el colgajo puede rotarse hacia el sitio deseado.

Para realizar el colgajo el paciente es colocado en decúbito lateral colocando un campo o una toalla entre la mesa y el cuello y cabeza del paciente para elevar un poco el sitio quirúrgico. En algunas ocasiones es necesario rotar la cabeza sobre su eje sagital dependiendo de la localización del defecto.

Colgajo de patrón axial de la arteria epigástrica superficial craneal

El colgajo de la a. Epigástrica superficial craneal está indicado para reparar defectos en la región esternal y el área lateral del abdomen y tórax. El origen de la arteria está localizado entre la glándula mamaria torácica caudal y abdominal craneal, entre el borde caudal y ventral del arco costal y lateral y ligeramente caudal al xifoides *(Evans & De Lahunta, 2013)*. Debido a que la arteria epigástrica superficial craneal es más corta y de menor calibre en comparación con la epigástrica superficial caudal y por lo tanto la presión de perfusión es menor, este colgajo es de menor tamaño y menos versátil que su contraparte caudal. En las hembras puede extenderse hasta la glándula 5 *(Kirpensteijn & Haar, 2013),* el autor recomienda extender el colgajo hasta la glándula 4 (abdominal craneal) como máximo. En el macho el colgajo se extenderá hasta el borde craneal del prepucio para poder realizar un cierre directo del sitio donador, sin tensión ni distorsión, de la región anatómica y reducir el riesgo de necrosis de la punta *(Pavletic, 2018), (Kirpensteijn & Haar, 2013)*. Para determinar el ancho del colgajo como referencia del borde medial se utiliza la línea media abdominal y el borde lateral se determina utilizando la distancia entre los pezones y la línea media, esta distancia se replica hacia lateral del pezón *(Pavletic, 2018)*.

El paciente es colocado en decúbito dorsal y puede tener cierta rotación, dependiendo del sitio del defecto a reparar. Se realiza la incisión sobre la piel y tejido subcutáneo siguiendo los límites del colgajo hasta la fascia muscular. La disección se realiza lo más cercano posible al plano profundo para evitar lesionar los plexos cutáneos y teniendo cuidado de no lesionar el pedículo del colgajo (sitio de origen de la arteria cutánea directa). Posteriormente el colgajo será colocado en el sitio deseado *(Pavletic, 2018)*.

Colgajo de patrón axial de la arteria circunfleja ilíaca profunda (rama ventral)

El colgajo de la rama ventral de la arteria circunfleja ilíaca profunda está indicado para reparar defectos en la región perineal, femoral, abdominal lateral y pélvica. Esta arteria tiene el calibre necesario para soportar un colgajo de grandes dimensiones, por lo que se considera uno de los colgajos más grandes que se pueden obtener. El origen de la arteria se localiza craneal y ventralmente al ala del ilion *(Pavletic, 2018), (Kirpensteijn & Haar, 2013)*.

El borde caudal del colgajo se identifica dibujando una línea que parte del punto medio entre el sitio de origen de la arteria y el trocánter mayor, esta línea se orienta hacia distal

siguiendo la dirección de la diáfisis del fémur. El borde craneal del colgajo se establece utilizando la distancia del punto de origen de la arteria hasta el borde caudal, esta distancia se replica hacia craneal y se dibuja una línea paralela al borde caudal. El límite distal es a la altura de la patela *(Pavletic, 2018), (Kirpensteijn & Haar, 2013), (Shafiuzama, y otros, 2017)*.

El paciente se coloca en decúbito lateral con el miembro pélvico en posición neutra, perpendicular al tronco del paciente. Siguiendo los límites del colgajo se realiza una incisión sobre la piel y tejido subcutáneo hasta llegar a la fascia muscular. Una vez identificado el plano de disección se comienza a elevar el colgajo de distal a proximal teniendo cuidado de no lesionar los plexos cutáneos, conforme la disección se acerca al sitio de origen de la arteria se debe tener cuidado de no seccionar inadvertidamente el vaso sanguíneo *(Pavletic, 2018), (Wardlaw & Lanz, 2018), (Kirpensteijn & Haar, 2013)*. Después de haber elevado el colgajo, éste se puede rotar al sitio deseado y comenzar a suturarlo. Previamente es necesario colocar un drenaje activo porque esta región es de mucho movimiento y el espacio muerto que se genera es considerable *(Pavletic, 2018)*.

Casos clínicos

En los siguientes casos clínicos se describirán tres procedimientos quirúrgicos en los cuales se utilizaron diferentes colgajos de patrón axial, para reparar los defectos cutáneos generados después de la resección de tumores en diferentes localizaciones.

Todos los pacientes fueron evaluados previamente a la cirugía donde se determinó el objetivo y viabilidad de la misma. Se realizaron estudios preanestésicos (hemograma, química sanguínea, examen general de orina, tiempos de coagulación y electrocardiograma) a todos los pacientes sin presentar alteraciones relevantes. La preparación del paciente incluyó tricotomía amplia contemplando el sitio del defecto y el sitio donador del colgajo. Se lavó la piel con clorhexidina al 4 % y el embrocado se realizó con una solución de clorhexidina al 2 % y alcohol isopropílico al 70 % (*ChloraPrep, BD. 1 Becton Drive Franklin Lakes, NJ.)*. Se utilizaron campos estériles desechables para delimitar el área quirúrgica.

En todos los casos se utilizó un protocolo antibiótico prequirúrgico (60 minutos antes del inicio de la cirugía) y transquirúrgico (cada 90 minutos de cirugía) en caso de ser necesario.

El material de sutura utilizado fue polidioxanona 3-0 y 4-0 y nylon 3-0 y 4-0. En uno de los casos se utilizaron grapas de acero quirúrgico. Los límites del colgajo se dibujaron utilizando un marcador para piel estéril *(Devon. Skin Marker. Covidien. 9850 Doral Boulevard, Suite 450 Miami, Florida. USA)*. Para obliterar el espacio muerto se utilizaron

drenajes activos tipo Jackson Pratt *(MILA International, Inc. 7984 Tanners Gate Lane Florence, Kentucky 411042, USA).*

Caso 1

Paciente perro doméstico, mestizo, macho, sin esterilizar, 9 años y 23 kg. El motivo de consulta fue una masa subcutánea de 20 cm de diámetro en la región coxofemoral que se extiende a la región perineal y hasta la articulación sacro ilíaca, firme, desplazable, no dolorosa con evolución de seis meses **(Imagen 1).**

Imagen 1. Se observa la masa en la región coxofemoral que se extiende de la región perineal a la sacroilíaca. Note cómo el peso del tumor desplaza la piel hacia caudal. Paciente en decúbito lateral preparado asépticamente para realizar la resección del tumor y el colgajo de la rama ventral de la arteria circunfleja iliaca profunda.

Debido a las dimensiones de la masa se decidió realizar una biopsia incisional para determinar el grado histopatológico del tumor y planear la cirugía adecuadamente. El resultado histopatológico fue un sarcoma de tejido blando compatible con fibrosarcoma grado I. Teniendo esta información se propuso la resección "marginal" del tumor y como opción de reconstrucción un colgajo de patrón axial de la rama ventral de arteria circunfleja profunda. Se realizó la resección del tumor tomando por lo menos 2 cm como márgenes laterales y la fascia muscular como margen profundo **(Imagen 2).**

Imagen 2. Se puede observar el sitio de la resección. Note que las fascias musculares se retiraron junto con el tumor.

La técnica quirúrgica se realizó siguiendo los puntos señalados anteriormente, delimitando las extensiones del colgajo utilizando un marcador para piel estéril **(Imagen 3),** identificando el plano de disección adecuado **(Imagen 4),** rotando y suturando el colgajo al sitio deseado **(Imagen 5).**

Imagen 3. Se observa el marcaje del colgajo considerando los límites del angiosoma y la técnica descrita. La flecha roja indica el sitio de origen de la arteria.

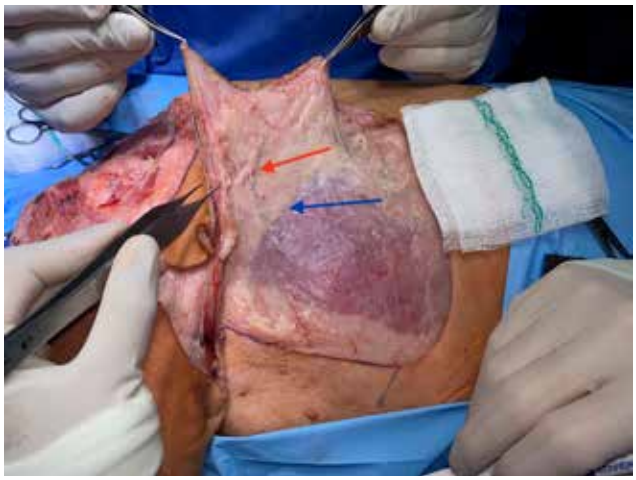

Imagen 4. Se observa el proceso de elevación del colgajo. La flecha azul señala el plano de disección y la flecha roja la a. Circunfleja ilíaca profunda.

Imagen 5. El colgajo se ha colocado en su posición y se comienza a suturar los bordes del defecto.

En este caso se utilizaron grapas quirúrgicas para el adosamiento de la piel **(Imagen 6).**

Imagen 6. Se observa el colgajo en su sitio ya suturado. La flecha roja indica el defecto secundario reparado de manera directa. La flecha amarilla indica el sitio de salida del tubo del drenaje activo.

El procedimiento quirúrgico se desarrolló sin inconvenientes anestésicos o quirúrgicos. El paciente se mantuvo hospitalizado por 72 horas principalmente para el control del dolor posquirúrgico. El paciente acudió a revisión a los siete días postquirúrgicos en la cual no se observaron alteraciones y el drenaje cumpliendo su función **(Imagen 7).**

Imagen 7. Paciente a los 7 días postquirúrgicos sin complicaciones.

En este caso se decidió mantener el drenaje hasta el día 12 postquirúrgico debido al movimiento de la región anatómica. Durante la revisión postquirúrgica al día 12 la herida se observó sin complicaciones **(Imagen 8)** por lo tanto se retiraron las grapas y el drenaje. El resultado histopatológico reportó un sarcoma de tejido blando compatible con fibrosarcoma grado II con bordes limpios. El paciente se remitió al servicio de oncología para su seguimiento.

Imagen 8. Paciente a los 12 días postquirúrgicos.

Caso 2

Perro doméstico hembra, Cocker Spaniel, esterilizada, de 8 años y 16 kg con una masa subcutánea de 3 cm por 3.5 cm, firme, desplazable, no dolorosa con 8 meses de evolución; localizada sobre la línea media de la región esternal lateralizado hacia el lado derecho del esternón; diagnosticada por medio de histopatología como un sarcoma grado II. Se decidió realizar la resección del tumor y como técnica de reconstrucción se eligió realizar un colgajo de la arteria epigástrica superficial craneal. El paciente se preparó de la manera antes mencionada y se colocó en decúbito dorsal **(Imagen 9).** Los márgenes laterales fueron de 3 cm y el plano profundo parte del m. Pectoral profundo y parte del m. Pectoral superficial **(Imagen 10).**

Imagen 9. Paciente en decúbito dorsal preparado para cirugía. Se observan los márgenes laterales señalados con un marcador estéril.

Imagen 10. Se observa el sitio de la resección, en la cual se incorporó parte del m. Pectoral superficial y profundo. También se observa el colgajo ya delimitado (Flecha azul).

El colgajo se obtuvo siguiendo la técnica descrita, se rotó hacia el sitio del defecto; para obliterar el espacio muerto se colocó un drenaje tipo Jackson Pratt **(Imagen 11),** el colgajo se suturó a los bordes colocando primero puntos de afrontamiento, posteriormente un patrón subdérmico y por último puntos en piel **(Imagen 12).** La paciente fue hospitalizada durante 48 horas para el control del dolor postquirúrgico. En el séptimo día postquirúrgico se realiza la primer revisión en donde se observó un cambio de coloración en la porción más distal del colgajo de aproximadamente 10 cm de largo por 2 de ancho. Debido a la ausencia de signos de infección se decidió mantener en observación sin algún tratamiento específico. En la revisión al día 12 postquirúrgico la necrosis se observó bien delimitada sin signos de infección **(Imagen 13).**

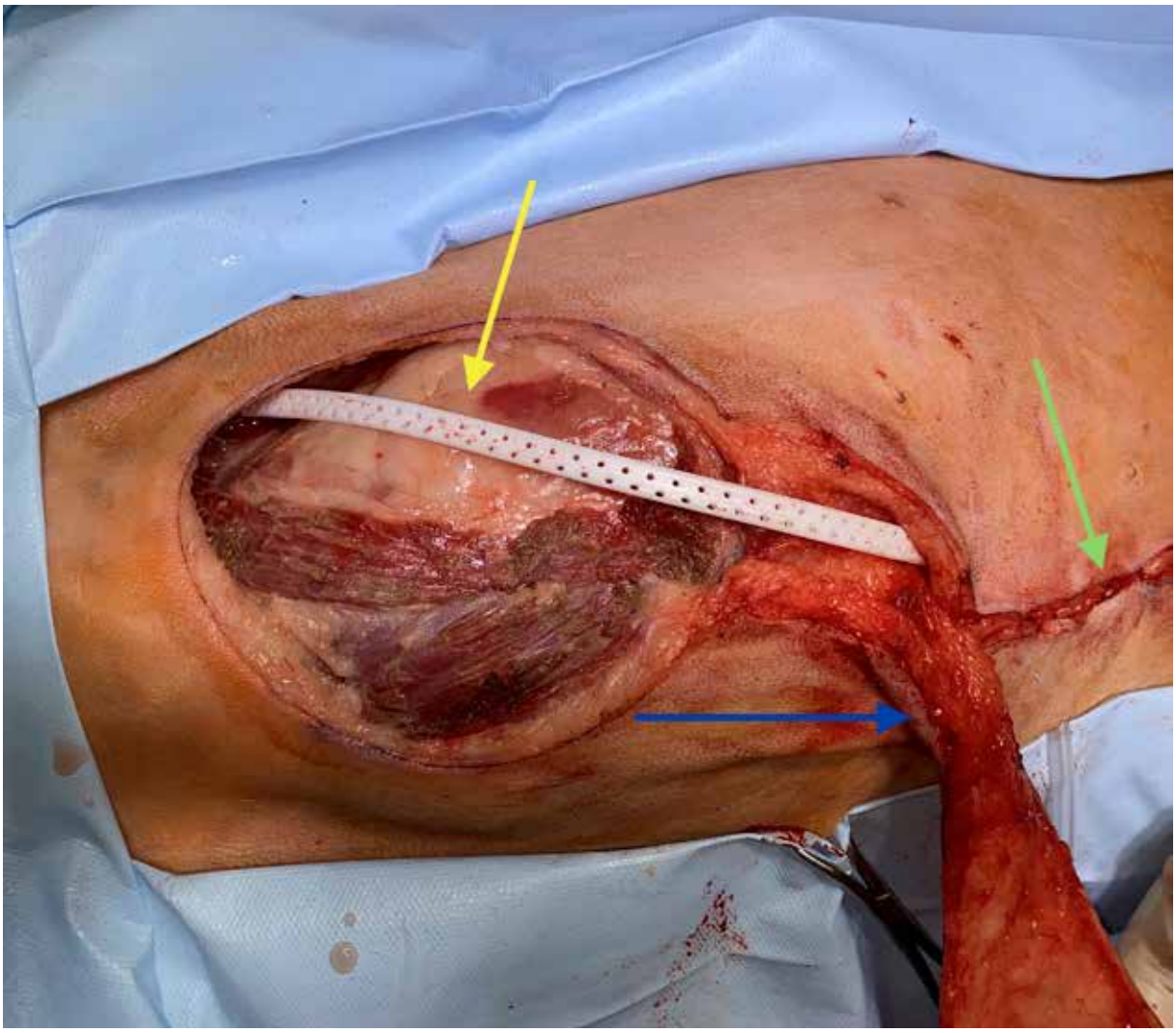

Imagen 11. Se observa el drenaje tipo Jackson Pratt colocado en el sitio de la resección (flecha amarilla). También se puede observar parte del colgajo elevado, antes de ser colocado sobre el sitio del defecto (flecha azul). Los bordes del defecto secundario se observan ya afrontados (Flecha verde).

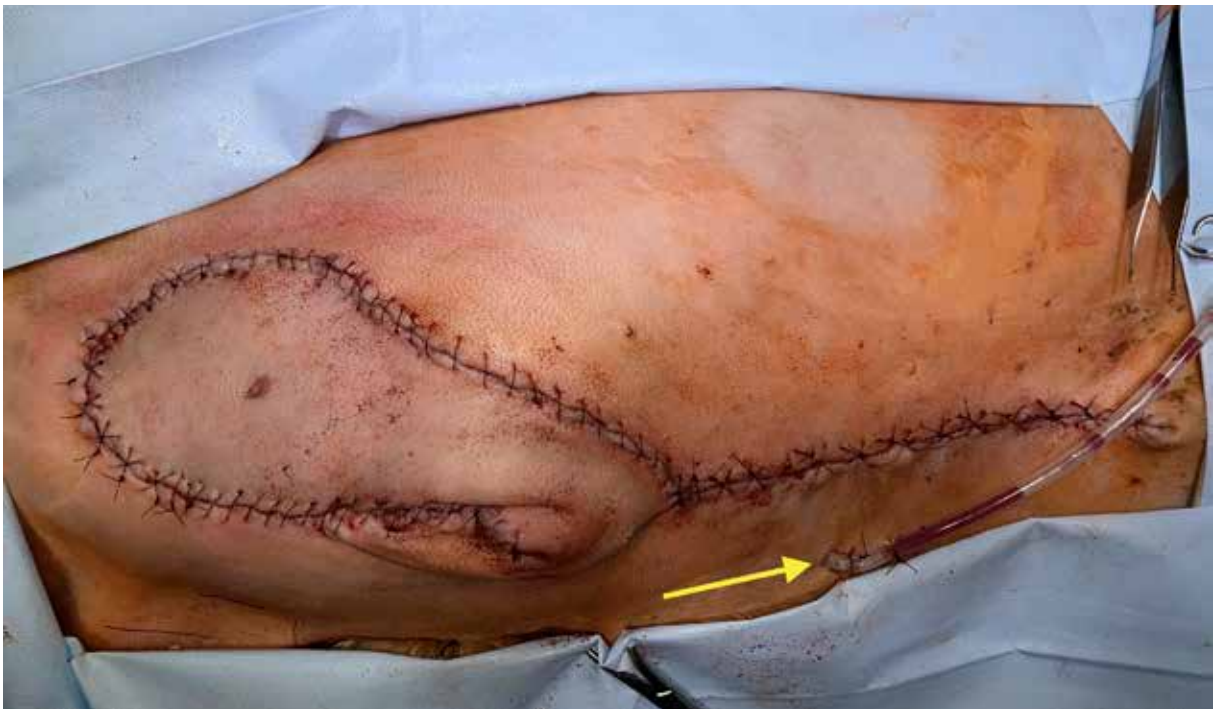

Imagen 12. Se puede observar el colgajo finalizado y el sitio de salida del drenaje activo (flecha amarilla).

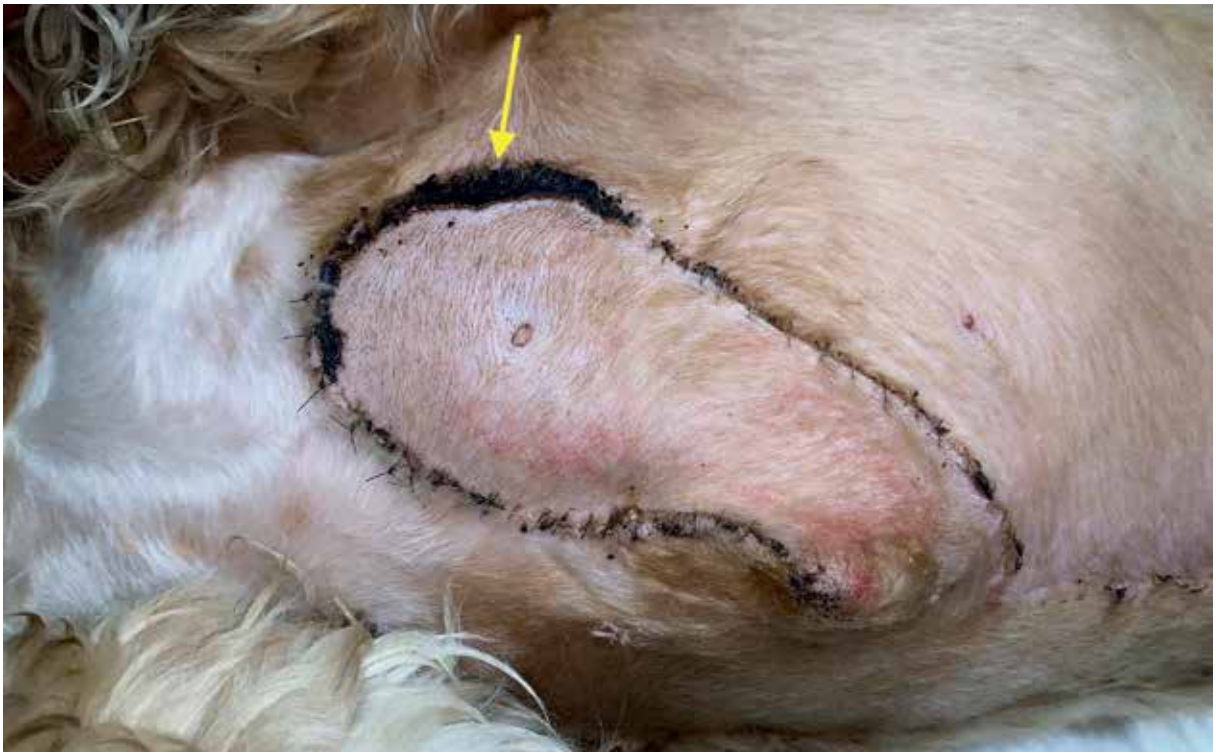

Imagen 13. Paciente en el día 12 postquirúrgico en donde se puede observar la porción necrosada del colgajo, señalada con la flecha amarilla.

Se decidió hacer el desbride del tejido necrosado **(Imagen 14)** y la herida se trató utilizando un apósito de hidrocoloide **(Imagen 15).**

Imagen 14. Se observa el sitio del desbride con la herida en proceso de cicatrización. En el lecho de la herida se observa tejido de granulación y una pequeña porción de esfacelo.

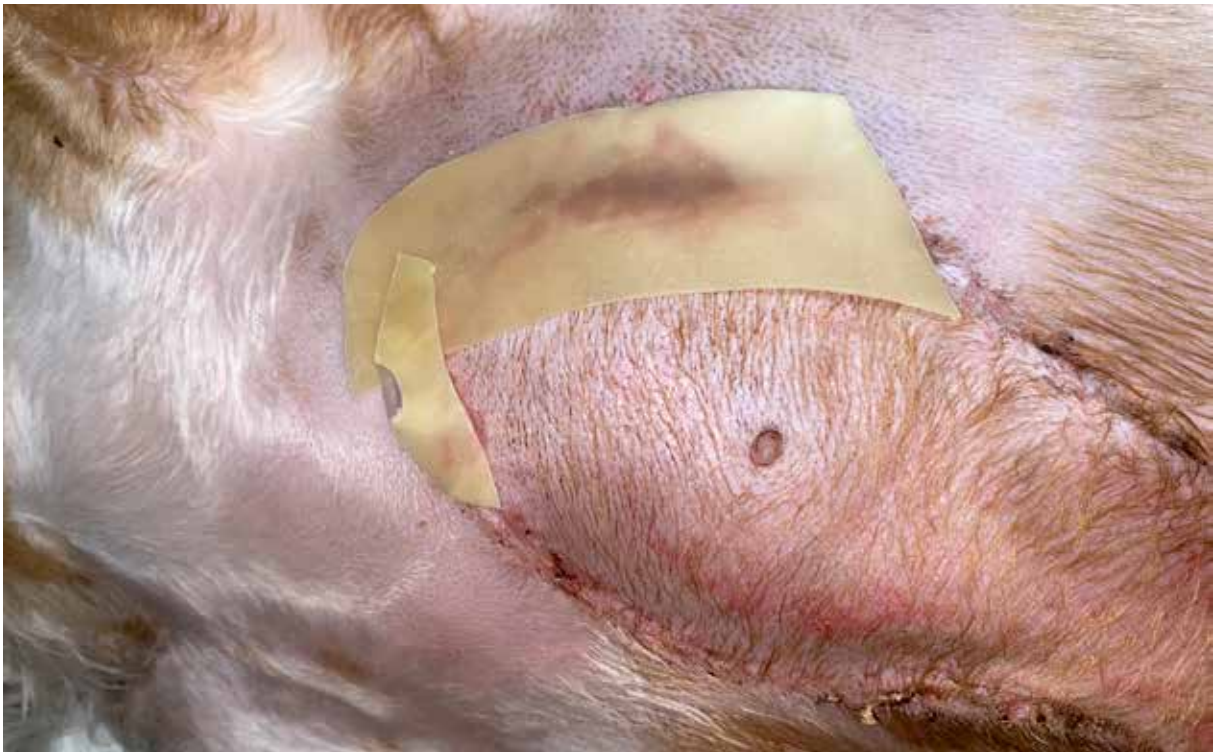

Imagen 15. Se observa la herida cubierta con hidrocoloide.

El defecto cicatrizó por segunda intención sin complicaciones **(Imagen 16).** El reporte de histopatología informó un Sarcoma fusocelular grado I con bordes limpios y se decide remitir al paciente al servicio de oncología para su seguimiento.

Imagen 16. Herida en proceso de cicatrización por segunda intención con buena evolución.

Caso 3

Paciente europeo doméstico, hembra esterilizada, de 20 años y 2.5 kg, el cual acude a consulta por una masa cutánea de aproximadamente 3 cm de diámetro sobre el párpado superior que se extiende lateralmente al párpado inferior, firme, no desplazable, color negro, no doloroso, con un año de evolución. Se decide realizar la resección del tumor incluyendo el globo ocular, para la reconstrucción se eligió el colgajo de la a. Angular oral. El paciente se colocó en decúbito lateral izquierdo con la cabeza ligeramente elevada, ayudado de un campo quirúrgico entre la mesa y el paciente. El colgajo y los márgenes laterales fueron delimitados con un marcador estéril a 2 cm del tumor y el plano profundo se alcanzó incorporando en la resección los músculos perioculares **(Imagen 17).** Una vez retirado el tumor en bloque se prosiguió a generar el colgajo

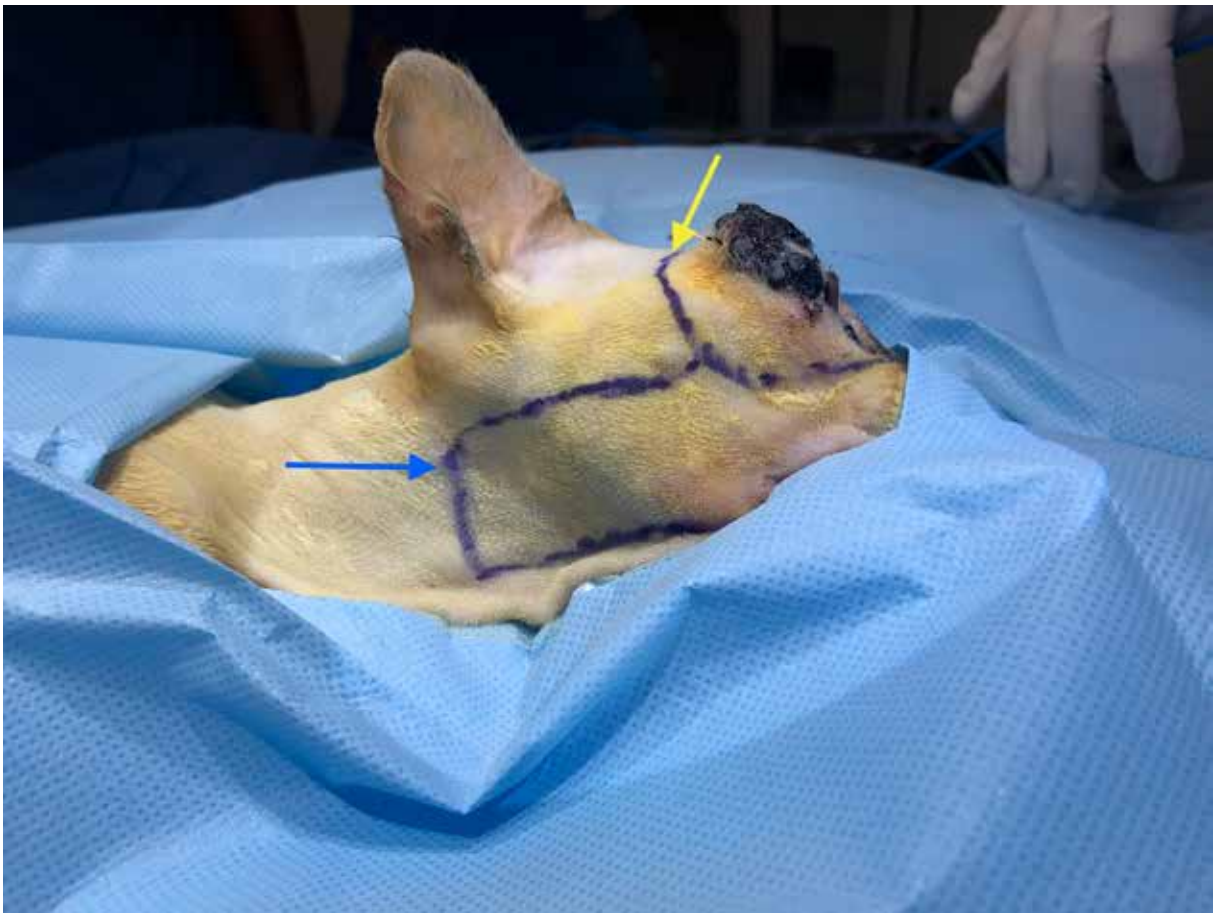

Imagen 17. Se observan los márgenes laterales delimitados con un marcador estéril a 2 cm del tumor (flecha amarilla). También se observa el colgajo ya delimitado (flecha azul).

cutáneo siguiendo la técnica mencionada **(Imagen 18).** Una vez elevado el colgajo fue rotado hacia el sitio del defecto y suturado, utilizando primero puntos de afrontamiento, posteriormente un patrón subdérmico y finalmente puntos de nylon en piel **(Imagen 19).** La paciente fue hospitalizada durante 48 hr para el control del dolor postquirúrgico. Las revisiones postquirúrgicas se realizaron en los días 7 y 15 después de la cirugía, sin observar complicaciones **(Imagen 20).** El resultado histopatológico reportó un melanoma cutáneo con bordes limpios; debido al resultado, la paciente fue remitida al servicio de oncología para su seguimiento.

Imagen 18. Se observa el colgajo elevado. Note el plano de disección por debajo del m. Platisma.

Imagen 19. Se observa el colgajo en su posición cubriendo el defecto.

Imagen 20. Evolución del paciente en el día 15 postquirúrgico, sin mostrar alteraciones.

Conclusiones

Los colgajos de patrón axial son una herramienta sumamente útil para reconstruir defectos de gran tamaño como los ocasionados después de la resección de un tumor. Generalmente las complicaciones suelen ser leves y poco frecuente siempre y cuando la técnica quirúrgica se realice de manera adecuada, para lograr esto es necesario tener un conocimiento profundo y preciso de la anatomía del sitio quirúrgico para poder determinar los límites del colgajo. Es indispensable identificar el plano de disección adecuado para evitar lesionar la arteria cutánea directa y evitar sangrados excesivos al lesionar los plexos profundos de la piel. En la mayoría de los casos es necesario colocar un drenaje activo para obliterar eficientemente el espacio muerto y evitar la formación de seromas. En caso de presentarse alguna complicación se debe evaluar integralmente al paciente antes de tomar una decisión terapéutica. Por último, es necesario recordar que gran parte del éxito de una cirugía comienza antes de entrar a quirófano realizando una planeación quirúrgica adecuada.

REFERENCIAS BIBLIOGRÁFICAS

1. Losinski, S. L., Stanley, B. J., Schallberger, S. P., Nelson, L. L., & Towlw Millard, H. A. (2015). Versatulity of the Angularis Oris Axial Pattern Flap for Facial Reconstruction. Veterinary Surgery, 930-938.

2. Albernaz, V. G., Oblak, M. L., & Quitzan, J. G. (2021). Angularis oris axial pattern flap as a reliable and versatile option for rostral facial reconstruction in cats. Veterinary Surgery, 1688-1695.

3. Bristow, P. C., Halfacree, Z. J., & Baines, S. J. (2015). A retrospective study of the use of active suction wound drains in dogs and cats. Journal of Small Animal Practice, 325-330.

4. Evans, H., & De Lahunta, A. (2013). Miller´s Anatomy of the Dog . St. Lous, Missouri: Elsevier.

5. Field, E. J., Pleuvry, D., Demetriou, J., & Baines, S. J. (2015). Indications, outcome and complications wit axial pattern skin flaps in dogs and cats: 73 cases. Journal of small animal practice, 698-706.

6. Guzu, M., Rossetti, D., & Hennet, P. R. (2021). Locoregional Flap Reconstruction Following Oromaxillofacial Oncologic Surgery in Dogs and Cats: A review and Decisional Algorithm. Frontiers in Veterinary Science, 1-20.

7. Kirpensteijn, J., & Haar, G. (2013). Reconstructive Surgery and Wound Management of the dog and cat. Barcelona: Manson Publishing.

8. Milgram, J., Weiser, M., Kelmer, E., & Benzioni, H. (2011). Axial Pattern Flap Based on a Cutaneous Branch of the Facial Artery in Cats. Veterinary Surgery, 347-351.

9. Pavletic, M. M. (2018). Atlas of Small Animal Wound Management and Reconstructive Surgery. Hoboken: Wiley Blackwell.

10. Shafiuzama, M., Sabarish Babu, M., Mohamed, A., Sankar, P., Sindhu, G., Hemalatha, S., & Ravi Sundar, G. (2017). Axial pattern flaps, using thedeep circumflex iliac artery, superficial brachial and cranial superficial epigastric direct cutaneous arteries in the dog. Uranian Journal of Veterinary Research, 216-220.

11. Wardlaw, J., & Lanz, O. (2018). Axial Pattern and Myocutaneous Flaps. En S. Jhonston, & K. Tobias, Veterinary Small Animal Surgery (págs. 1457-1473). St. Louis, Missouri: Elsevier.

XII CONGRESO VETERINARIO DE GUADALAJARA

CONGRESO VETERINARIO DE GUADALAJARA

PROGRAMA

- Neurología en Animales de Compañía
- Medicina y Cirugía de Animales de Compañía
- Medicina Felina
- Temas Selectos en Oftalmología de las Pequeñas Especies.
- Parasitología en Pequeñas Especies.
- Citopatología Diagnóstica.
- Medicina y Cirugía de Animales de Compañía no Convencionales.
- Gestión y Marketing Veterinario.
- Premio al Mérito Profesional: EL LOBO DORADO
- 10º Concurso de Carteles Científicos Modalidad Carteles.
- Talleres Teórico-Prácticos de Especialidad.

PALCCO

25, 26 y 27 MAYO

ConcerVet · veterinaria · REMEVET · ACMEVEZ · SQUENDA

INFORMES:

amvzacj@outlook.com / alexbock_14_jmz@hotmail.com
mvz.montsepineda@gmail.com
davidolguinmacias@gmail.com

Teléfono: 33 3644 6442, Cel.: 33 1445 4694 / 33 3496 7284 / 33 1366 3692

USO DEL PARACETAMOL EN PERROS Y GATOS

[1.] **Morán Muñoz Rafael**
[2.] **Pérez Hernández Jaime**

[1.] Dr. en C. Especialista en Medicina y Cirugía de perros y gatos. Académico del área de Anestesia del HVPE UAEMEX.

[2.] MVZ Residente de segundo año de la Especialidad en Medicina y Cirugía de perros y gatos UAEMEX.

Jesús Carranza 203, Colonia Universidad, Universidad Autónoma del Estado de México, Hospital Veterinario de Pequeñas Especies, Toluca, Estado de México.

Contacto: jaime_raygrass@hotmal.com

PALABRAS CLAVE: *Paracetamol, dolor, COX-3, CB1, AINE´S*

RESUMEN

El uso de paracetamol en la práctica veterinaria ha sido controversial, debido a diversos efectos secundarios o indeseados que se han reportado, principalmente en gatos. Sin embargo, estudios recientes han comprobado sus efectos contundentes sobre las vías nociceptivas del dolor, se creía que sus efectos eran mediados por vía de la ciclooxigenasa 2 (COX-2), pero ahora se sabe que el paracetamol actúa sobre una tercera isoenzima de la familia de las ciclooxigenasas: la ciclooxigenasa 3 (COX-3) y algunas otras vías nociceptivas del dolor como son los receptores cannabinoides o serotoninérgicas; por esta razón, carece de los efectos secundarios de algunos fármacos que actúan sobre las vías Ciclooxigenasas (COX´S) (R. Lucas et al. 2005). Ha demostrado tener una analgesia tan eficaz como el meloxicam o el carprofeno en perras sometidas a cirugía electiva por ovariohisterectomía (OVH), siendo una buena alternativa en aquellos pacientes en los que está contraindicado el uso de antiinflamatorios no esteroidales (AINE´S) (I. Hernández et al. 2020). También se han descrito efectos antipiréticos importantes e incluso efectos antiarrítmicos (G. Graham et al. 2005) (F. Gary et al. 2007).

INTRODUCCIÓN

El paracetamol, también conocido como acetaminofén, es un fármaco analgésico sintético no opiáceo derivado del p–aminofenol, que a pesar de su uso generalizado en el entorno clínico, su mecanismo de acción es complejo y aún no es completamente comprendido. Se creía que pertenecía al grupo de los AINE´S, pero conforme se le ha estudiado, las acciones analgésicas del fármaco se han descrito de mejor manera. El paracetamol participa en la inhibición central y periférica de las vías COX´S y probablemente afecta a la COX-3 de acción central *(R. Chávez et al., 2015)*. Además, puede interactuar con sistemas serotoninérgicos, opioides y cannabinoides endógenos proporcionando una excelente analgesia en el paciente, ya que sus efectos median varias vías nociceptivas del dolor *(I. Hernández et al. 2020)*. También se han descrito propiedades antipiréticas y sin los efectos secundarios o indeseables de los AINE´S *(J. Jahr et al. 2010)*. Como tal son raros o infrecuentes los efectos secundarios gastrointestinales y renales, así como el conteo y función plaquetaria, siendo el paracetamol una excelente alternativa analgésica para el dolor agudo y la prevención de dolor crónico. A la dosis terapéutica y en animales sanos, se ha demostrado pocos efectos adversos y puede ser administrado en una gran variedad de pacientes, su uso no está probado en gatos *(S. Mcconkey et al. 2009)*.

Mecanismo de acción sobre la COX-3

La ciclooxigenasa es la primera enzima resultante de la conversión del ácido araquidónico en prostaglandinas, tromboxanos y prostaciclina. La ciclooxigenasa existe principalmente en dos formas activas: COX-1 y COX-2. Se ha informado de una tercera forma, COX-3, en algunas especies *(R. Lucas et al.2005)*. Los AINE´S no selectivos (actúan sobre COX-1 y COX-2), presentan una gran cantidad de efectos sitio o efectos adversos, como falla renal en la presencia de hipotensión, que debe evitarse su uso en pacientes hipotensos o con algún compromiso sobre la presión arterial, el paracetamol carece de estos efectos adversos, así como de una actividad antiinflamatoria como si lo tuviesen los AINE´S. Actualmente prevalecen dos teorías de cómo el paracetamol actúa a nivel de la COX-3 *(R. Lucas et al. 2005)*.

Primero, se sugiere que el acetaminofén actúa inhibiendo selectivamente una isoforma particular de ciclooxigenasa presente dentro del sistema nervioso central, actualmente propuesta como la supuesta ciclooxigenasa-3 encontrada en el cerebro canino *(N. Chandrasekharan et al. 2002)*.

En segundo lugar se sugiere que el acetaminofén no tiene afinidad por el sitio activo de la ciclooxigenasa, sino que bloquea la actividad al reducir la forma oxidada activa de la enzima a una forma inactiva *(M. Ouellet et al. 2001)*.

Paracetamol y las vías cannabinoides

Los receptores cannabinoides tipo 1 (CB1) y tipo 2 (CB2) se encuentran distribuidos ampliamente en el sistema nervioso central (SNC), principalmente en tejidos como el cerebro, la médula espinal, el bazo y en las células del sistema inmunológico. Los principales efectos de la activación de los receptores CB1 son la reducción de la excitabilidad celular y la reducción de la liberación de varios neurotransmisores, incluidos la dopamina, noradrenalina, glutamato y serotonina. *(A. Hohmann et al. (2002) (J. Walker & S. Huang et al. 2002)*. Algunos datos sugieren que la antinocicepción espinal y supra espinal inducida por dosis altas de paracetamol probablemente involucra los sistemas opioides en el cerebro. Los cannabinoides producen efectos antinociceptivos por inhibición espinal descendente y los receptores cannabinoides CB1 están involucrados *(J. Walker & S. Huang et al. 2002) (A. Ottani et al. 2006)*. Se ha demostrado un metabolito activo del paracetamol, la amida de ácido graso N-araquidonoilfenolamina (AM404), un compuesto que comparte la capacidad de los cannabinoides (CB) para mostrar actividad analgésica y reducir la temperatura corporal (A. Ottani et al. 2006). Los CB disminuyen notablemente la temperatura corporal a través de la activación de los receptores CB1 en el área preóptica *(H. Ovadia et al. 1994)*.

Paracetamol y vías serotoninérgicas

El efecto del paracetamol en el sistema nervioso central ha sido demostrado con potentes efectos analgésicos a dosis bajas, inyectado de manera intratecal en ratas. Sin embargo, una variedad de experimentos indica que las vías centrales serotoninérgicas están involucradas en la acción central del paracetamol *(A. Alloui et al. 2002)*. La interacción entre el paracetamol y la serotonina parece ser un mecanismo indirecto porque no se ha detectado unión del paracetamol con un tipo de receptor serotoninérgico o en la captación de serotonina. Sin embargo, el paracetamol puede interactuar con las vías serotoninérgicas a través de una disminución en la síntesis de prostaglandinas (PG). Esto está indicado por el hallazgo de que varios tipos de neuronas monoamínicas en el cerebro contienen el receptor de prostaglandina (EP3), un receptor principal para prostaglandina E2 (PGE2). Este subtipo de receptor se ha relacionado con la respuesta febril a los pirógenos. El respaldo de estos datos en humanos proviene de la demostración de que la coadministración de tropisetrón o granisetrón (antagonistas del receptor de serotonina 5-HT3) con paracetamol bloqueó completamente el efecto analgésico del acetaminofén en voluntarios, cuando se evaluó el dolor inducido por estimulación eléctrica *(G. Graham et al. 2005)*.

Acciones antiinflamatorias del paracetamol

Se han descrito algunas acciones antiinflamatorias del fármaco, exploradas en un grupo de perros sometidos a cirugía del tercer metacarpo del miembro torácico. Una dosis diaria de 1.5 g/día de paracetamol a perros de entre 14–22 kg, dividido en tres tomas al día, (500 mg/8 horas) moduló la reacción aguda inflamatoria en estos animales sin alguna evidencia de efectos clínicos adversos (cabe mencionar que la dosis no sobrepasó los 100 mg/kg, la dosis media fue de 27 mg/kg). Estos hallazgos harían sospechar que el paracetamol podría prevenir en cierto grado la inflamación en perros post quirúrgicos *(D. N. Mburu et al. 1988)*.

Más evidencias del uso potencial del fármaco en periodos postquirúrgicos a la administración de la dosis recomendada 10-15 mg/kg cada 8-12 horas, no produjo ningún efecto gastrointestinal, renal o plaquetario. Además, los efectos tóxicos son sólo observados en perros cuando se excede la dosis de 100 mg/kg, mientras que en gatos no existen dosis recomendadas para su uso, ya que podría llevar a la intoxicación debido a la deficiencia en las vías enzimáticas glucoronil transferasa. Existe evidencia de la seguridad del fármaco merced a la administración de éste por tiempos prolongados a las dosis terapéuticas. Mientras que los efectos adversos en perros como depresión, metahemoglobina y vómitos han sido reportados con dosis de 0.1-0.5 g/kg de paracetamol *(D. N. Mburu et. al. 1988)*.

Efecto del paracetamol sobre pruebas de laboratorio

El acetaminofén tiene un uso limitado en medicina veterinaria debido a los efectos adversos descritos en animales pequeños, especialmente en felinos. Las dosis recomendadas obtenidas de diferentes estudios se encuentran entre 0.2-10 y 1-25 mg/kg para la vía intravenosa y la administración oral respectivamente *(T. Koyanagi et al. 2014, B. Kukanich 2016)*. Existen estudios en perros sanos, que fueron sometidos a la administración endovenosa de paracetamol a distintas dosis (10-20 mg/kg) dos veces al día durante 12 días, en los que se evaluaron valores sanguíneos como hemograma, la concentración de hemoglobina, hematocrito, conteo plaquetario, leucograma, química sanguínea, proteínas totales, alanina aminotransferasa (ALT), aspartato aminotransferasa (AST) urea y creatinina, urianálisis, glucosa, bilirrubinas, cuerpos cetónicos, proteínas, urobilinógeno, nitritos, eritrocitos y densidad urinaria. Dichos parámetros fueron medidos 24 horas antes de la administración del fármaco y posteriormente se compararon en diferentes tiempos post administración del fármaco. El margen de seguridad en perros fue mayor que en gatos y su toxicidad se ha descrito a dosis 10 veces superiores a la de los gatos. Anorexia, debilidad, taquipnea, disnea, cianosis, ictericia, hipotermia, letargia y vómitos son algunos de los efectos adversos que fueron observados en algunos estudios a las 72 horas después de 128–200 mg/kg de la administración oral de paracetamol *(Salem et al. 2010),* y signos similares fueron encontrados en gatos y ratas. Otros estudios observaron metahemoglobina y hematuria a las 18–72 horas seguidas de la administración oral de 128–500 mg/kg de paracetamol en perros. *(T. Koyanagi et. al. 2014)*. Dicho estudio demostró que varios parámetros de laboratorio como el recuento de glóbulos rojos, hematocrito, hemoglobina, recuento de glóbulos blancos y ALT fueron diferentes entre ambos grupos debido al efecto de la raza (Galgo Español y Beagle). Sin embargo, no se detectaron diferencias contundentes en las variables clínicas o de laboratorio en ninguna raza, después de las 72 horas de la administración intravenosa de 10-20 mg de acetaminofén/kg. En conclusión, con este último estudio se demostró que dosis incluso mayores a las reportadas para su uso clínico y su frecuencia en tiempo (hasta cada 8 horas) demostraron ser seguras en cuanto a las evaluaciones clínicas de laboratorio *(J. Serrano et. al. 2019)*.

Evaluación analgésica y química del paracetamol vs. meloxicam–carprofeno

Por otro lado, en un estudio realizado en el año 2020 *(I. Hernández et al. 2020),* describen la comparación de los efectos tanto en la función renal y hepática como los efectos analgésicos del paracetamol vs meloxicam y carprofeno. Se utilizaron 30 perras de diferentes razas sometidas a Ovariohisterectomía (OVH) asignadas en tres grupos, todos los tratamientos instaurados 30 minutos postcirugía, divididos de la siguiente manera,

grupo de paracetamol 15 mg/kg iv, carprofeno 4 mg/kg iv, y grupo del meloxicam a 0.2 mg/kg. El paracetamol fue administrado cada ocho horas durante 48 horas, mientras que los AINE´S fueron indicados cada 24 horas. Los resultados de este estudio demostraron que los tratamientos para el control del dolor, con base en lo que refiere a las puntuaciones Dynamic Interactive Visual Analog Scale (DIVAS) y Pain Scale of the University of Melbourne (UMPS), indicaron que el paracetamol como analgésico fue tan efectivo como el meloxicam y carprofeno en perras sometidas a OVH electiva y su eficacia para el control del dolor agudo postoperatorio. Además, este fármaco no provocó reacciones adversas ni cambios en los parámetros evaluados en dicho estudio, lo que indica su seguridad. Las escalas DIVAS y UMPS están consideradas como indicadores de evaluación de dolor en perros, ambas escalas están basadas en la observación de comportamiento y variables fisiológicas (frecuencia cardiaca y respiratoria, temperatura rectal), respuesta a la palpación, actividad, estado mental, vocalización, etc. *(A. Firth et al.1999)*. Los efectos analgésicos del paracetamol han sido evaluados en varios estudios, por ejemplo, una reducción del 33 % en la hinchazón del sitio quirúrgico postoperatorio (sin ser considerado antiinflamatorio) y una reducción del dolor del 47 % sin efectos adversos reportados en perros versus niveles de grupo placebo, después de una cirugía experimental de las extremidades anteriores *(D. N. Mburu et al. 1988)*. Un efecto adverso que se encontró fue el aumento de la enzima ALT 96 horas postcirugía observado en el grupo tratado con paracetamol (también observado en el grupo medicado con carprofeno), y que puede atribuirse al metabolito N-acetil-p-benzoquinona imina (NAPQI), que disminuye la capacidad de glucuronidación y enlaces covalentes con muchas proteínas intracelulares, aumentando así las enzimas hepáticas, sin embargo, no se consideran aumentos importantes. El paracetamol ha sido incluido en protocolos anestésicos libres de opiáceos, donde es combinado con otros agentes anestésicos, incluyendo medetomidina, ketamina, lidocaína, bupivacaína, carprofeno y meloxicam *(D. M. White et al. 2017)*.

Efectos cardíacos del paracetamol

Durante más de un siglo, los médicos y científicos se han centrado en las propiedades analgésicas y antipiréticas del acetaminofén (paracetamol), pero se sabe poco o nada sobre los efectos del fármaco en el miocardio (humano) u otros órganos importantes. Algunos hallazgos han surgido de la investigación sobre las arritmias cardiacas y efectos al miocardio *(F. Gary et al. 2007)*. Por ejemplo *(T. M. Chou et al. 2002),* encontraron atenuaciones en la actividad de mieloperoxidasa, el paracetamol o acetaminofén reduce significativamente la oxidación de lipoproteínas de baja densidad (LDL) en macrófagos, la oxidación vascular de LDL está relacionada con la aterogénesis, y la mieloperoxidasa que es un importante marcador de enfermedad cardiaca isquémica en humanos. Usando ratas *(Y. Z. Zhu et al. 2006),* encontraron que la administración de paracetamol redujo el tamaño del infarto y una disminución en la mortalidad, dos días después que fue

inducido el infarto al miocardio. En un estudio realizado en 2007 *(Gary F. et al. 2007),* en donde se administraron dosis de 30 mg/kg a perros sometidos a infartos al miocardio, obtuvieron dos hallazgos principales de esta investigación. Primero, el acetaminofén tiene propiedades antiarrítmicas no reportadas previamente en el miocardio canino. En segundo lugar, el mecanismo parece implicar la protección de la producción de bombas de Na-K (en las mitocondrias) o la protección de la función de las bombas en el sarcolema y otros lugares. El fármaco también reduce el tamaño del infarto y la mortalidad a las 48 horas en ratas sometidas a estudios similares, y estas acciones parecen implicar un mecanismo mediado por catalasa y la superóxido dismutasa. Este es el primer informe del que tenemos conocimiento que describe las propiedades antiarrítmicas del acetaminofén en un entorno experimental in vivo. *(et al. Gary F. 2007).*

Beneficios del paracetamol sobre la concentración alveolar mínima

El efecto de la administración preoperatoria de fármacos como los opioides o AINE´S (premedicación) sobre la anestesia general se traduce en una reducción en la concentración alveolar mínima (CAM). En un estudio realizado en el año 2020 *(P. González et al. 2020),* se describe el efecto de una sola dosis (15 mg/kg) intravenosa de paracetamol sobre la CAM donde fueron evaluados siete perros adultos de raza Beagle entre los 6-8 años, previa evaluación física y estudios de laboratorio para comprobar el buen estado de salud y divididos en dos grupos (grupo control y grupo testigo), quienes fueron sometidos a anestesia general, inducidos con propofol y mantenidos con sevoflurano (concentración del 2.0 – 2.4%). La CAM de los pacientes se avaluó ante la exposición de un estímulo mecánico doloroso (pinzamiento de los espacios interdigitales), antes y después de la administración intravenosa de paracetamol; los resultados de dicho estudio reportaron que el paracetamol disminuyó en un 13 % la CAM en perros, similar al efecto de otros fármacos como el rebenacoxib con un 17 % y meloxicam 13 %. Sin embargo, mencionan algunos factores que pudieran afectar los resultados, como el tipo de estímulo nocivo que se aplicó sobre los pacientes, el sitio anatómico de la estimulación, edades de los pacientes, tiempo trascurrido hasta alcanzar la CAM, dosis, el gas utilizado e incluso la inducción con propofol. Por lo tanto, la reducción de la CAM, no necesariamente podría ser un reflejo del efecto analgésico. Cabe mencionar que no se presentaron variaciones adversas en cuanto a los valores de la medición de presión arterial, frecuencia cardiaca, frecuencia respiratoria, capnografía, saturación parcial de oxígeno y temperatura, entre ambos grupos. *(P. González et al. 2020).* Otros autores han reportado previamente, estudios en donde fue evaluada la respuesta de la CAM a la administración de paracetamol intravenoso, publicando resultados controversiales, algunos estudios mencionan que una sola dosis alta de paracetamol (de 150mg-200/kg) redujo la CAM del sevoflurano de forma dependiente de la dosis hasta en un 29

% durante algunas horas *(J. Benito et al. 2009),* mientras que otros autores concluyen en la falta de efecto sobre la CAM en la administración intravenosa de paracetamol de 300mg/kg *(J. R.Chavez et al. 2015).*

Efectos adversos

La toxicosis puede ocurrir en perros y gatos con el consumo accidental de paracetamol o con tratamientos inadecuados aplicados por los dueños de mascotas. Entre los efectos tóxicos más comunes del paracetamol se encuentran la anorexia, debilidad, ictericia, hemoglobinuria, metahemoglobinemia *(S. E. McConkey et al. 2009),* depresión, letargo, vómitos y cólicos, con cianosis, disnea, formación de cuerpos de Heinz e incluso anemia hemolítica con menor frecuencia, 72 horas después de la administración oral de 128-200 mg/kg *(Salem et al. 2010),* efectos similares fueron observados *(Savides et al. 1984),* después de la administración oral de 128-500mg/kg en perros. Cambios bioquímicos, incluida la hiperglucemia, hipoproteinemia y un aumento de bilirrubinemia total, creatinina sérica, fosfatasa alcalina (ALP) y la ALT, así como necrosis tubular proximal *(C. Loh et al. 2006)* y cambios en la ecogenicidad hepática, pueden aparecer, a dosis superiores de los 100 mg/kg *(Satirapoj et al 2007)*. La insuficiencia renal puede coexistir con la insuficiencia hepática 2-3 días después del inicio de la toxicosis. Sin embargo, existe evidencia significativa de que el paracetamol es seguro cuando se prescribe a dosis terapéuticas (10-20mg/kg) y durante un período de tiempo limitado en perros *(S. Salem et al. 2010)*. Sus efectos tóxicos sólo se observan en perros cuando se utiliza una dosis superior a los 100 mg/kg, y en el caso de gatos no se recomienda su administración debido a deficiencias de la glucoronil transferasa. *(S. E. McConkey et al. 2009).*

Conclusión

Según los estudios consultados, el paracetamol podría ser considerado una alternativa para el control del dolor agudo y/o la prevención del mismo, ya que sus efectos analgésicos se encuentran mediados por varias vías antinociceptivas del dolor, desde las vías COX-3, serotoninérgicas y receptores cannabinoides. A pesar de tener efectos sobre las ciclooxigenasas, carece de los efectos adversos que otros fármacos presentan al actuar sobre estas vías, como son el ejemplo de los AINE´S. Llegando a ser una alternativa en aquellos pacientes en los que están contraindicados los AINE´S porque han demostrado poseer una analgesia similar en el dolor post quirúrgico. Existe la evidencia de que al utilizar las dosis terapéuticas reportadas, pacientes clínicamente sanos y evitar sobre todo su uso en gatos, la aplicación del fármaco no tiene efectos significativos sobre el conteo de glóbulos rojos y blancos, enzimas hepáticas (ALT, AST, ALP), proteínas totales, urea, creatinina y efectos a nivel renal. Existen estudios en perros que describen la disminución de la CAM hasta en un 13 % en perros, con la administración de una sola

dosis intravenosa de paracetamol, sin presentar variaciones adversas, en cuanto a los valores de la medición de presión arterial, frecuencia cardiaca, frecuencia respiratoria, capnografía, saturación parcial de oxígeno y temperatura, por lo que pudiera ser incluido como parte de los protocolos anestésicos de analgesia multimodal.

REFERENCIAS BIBLIOGRÁFICAS

1. Ismael Hernández-Ávalos, Alexander Valverde, José Antonio Ibancovivhi Camarillo, Pedro Sánchez-Aparicio, Sergio Recillas-Morales, Jorge Osorio Ávalos, Desiderio Rodríguez-Velázquez, Ágatha Elisa Miranda-Cortés. (2020). Clinical evaluation of postoperative analgesia, cardiorespiratory parameters and changes in liver and renal function tests of paracetamol compared to meloxicam and carprofen in dogs undergoing ovariohysterectomy. Plos One 15(2): e0223697.

2. Ruth Lucas. T. D. Warner, I. Vojnovic and J. A. Mitchell. (2005). Cellular mechanisms of acetaminophen: role of cyclooxygenase. The FASEB Journal express article 10.1096.

3. Chandrasekharan, N. V., Dai, H., Roos, K. L., Evanson, N. K., Tomsik, J., Elton, T. S., and Simmons, D. L. (2002). COX-3, a cyclooxygenase-1 variant inhibited by acetaminophen and other analgesic/antipyretic drugs: cloning, structure, and expression. Proc. Natl. Acad. Sci. USA 99, 13926–13931.

4. Ouellet, M., and Percival, M. D. (2001). Mechanism of acetaminophen inhibition of cyclooxygenase isoforms. Arch. Biochem. Biophys. 387, 273–280.

5. Graham G. G. and F. K. Scott (2005). Mechanism of action of paracetamol. American Journal of Therapeutics 12, 46-55.

6. Mburu DN, Mbugua SW, Skoglung LA, Lokken P. (1988). Effects of paracetamol and acetylsalicylic acid on the post-operative course after experimental orthopaedic surgery in dogs. J. vel. Pharmacol. Therap. 11, 163- I71.

7. Gary F. (2007). Antiarrhythmic Properties of Acetaminophen in the Dog. Experimental Biology and Medicine, 232(9), 1245–1252.

8. A. G. Hohmann. (2002). Spinal and peripheral mechanisms of cannabinoid antinociception: behavioral, neurophysiological and neuroanatomical perspectives. Chemistry and Physics of Lipids, 121(1-2), 173–190.

9. Walker, J. M., & Huang, S. M. (2002). Cannabinoid analgesia. Pharmacology & Therapeutics, 95(2), 127–135.

10. Alessandra Ottani, Sheila Leone, Maurizio Sandrini, Anna Ferrari, Alfio Bertolini (2006). The analgesic activity of paracetamol is prevented by the blockade of cannabinoid CB1 receptors. European Journal of Pharmacology.

11. Julio R. Chávez, José A. Ibancovichi, Pedro Sánchez-Aparicio, Carlos M. Acevedo-Arcique, Rafael Morán-Muñoz, Sergio Recillas-Morales (2015). Efecto of acetamoophen alone and in combination whit morphine and tramadol on the minimun alveolar concentration of isoflurane in rats. PLOS ONE 014370.

12. Jahr JS, V. K. Lee (2010). Intravenous acetaminophen. Anesthesiology Clinics, 28 (4), 619–645.

13. S. E. McConkey, M. D. Grant and A. E. Cribb (2009). The role of para-aminophenol in acetaminophen-induced methemoglobinemia in dogs and cats. J. vet. Pharmacol. Therap. 32, 585–595.

14. Ovadia, H., Wohlman, A., Mechoulam, R., Weidenfeld, J., (1994). Characterization of the hypothermic effect of the synthetic cannabinoid HU 210 in the rat. Relation to the adrenergic system and endogenous pyrogens. Neuropharmacology 34, 175–180.

15. Alloui A, Chassaing C, Schmidt J, et al. (2002). Paracetamol exerts a spinal, tropisetron reversible, antinociceptive effect in an inflammatory pain model in rats. Eur J Pharmacol. 2002; 443:71–77.

16. J. Manuel Serrano-Rodríguez, Carles Mengual, Setefilla Quirós-Carmona, Julio Fernández, Juan Manuel Domínguez, Juan Manuel Serrano-Caballero, Juan Morgazb, Rocío Navarrete-Calvob, Rafael J Gómez-Villamandos, María del Mar Granados. (2019). Comparative pharmacokinetics and clinical laboratory evaluation of intravenous acetaminophen in Beagle and Galgo Español dogs. Veterinary Anesthesia and Analgesia 2019, 46, 226 – 235.

17. Koyanagi T, Yamaura Y, Yano K (2014). Age-related pharmacokinetic changes of acetaminophen, antipyrine, diazepam, diphenhydramine, and ofloxacin in male cynomolgus monkeys and beagle dogs. Xenobiótica 44, 893e901.

18. Kukanich B. (2016) Pharmacokinetics and pharmacodynamics of oral acetaminophen in combination with codeine in healthy Greyhound dogs. J Vet Pharmacol Ther 39, 514e517.

19. S. I. Salem, S. A. Elgayed, W. M. El-Kelany. (2010) Diagnostic studies on acetaminophen toxicosis in dogs. Glob Vet 5, 72e83.

20. Firth AM, Haldane SL. (199). Development of a scale to evaluated postoperative pain in dogs. J Am Vet Med Assoc. 214 (5): 651–659.

21. D. M. White, A. R. Mair, Martínez-Taboada F. (2017). Opioid–free anaesthesia in three dogs. Open Vet J. 2017; 7 (2): 104–110. https://doi.org/10.4314/ovj.v7i2.5 PMID: 28616391.

22. T. M. Chou, P. Greenspan. (2002). Effect of acetaminophen in the myeloperoxidase- hydrogen peroxide-nitrite mediated oxidation of LDL. Biochimica et Biophysica Acta 1581:57–63.

23. Zhu Y. Z, Chong CL, Chuah SH, Huang SH, Nai HS, Tong HT, Whiteman M, Moore PK. (2006). Cardioprotective effects of nitroparacetamol and paracetamol in acute phase of myocardial infarction in experimental rats. Am J Physiol Heart 290:H517–H524.

24. Satirapoj, P.M.D. Lochatit and T.M.D. RUamvang (2007). Therapeutic doce of acetaminophen whit fatal hepatic necrosis and acute renal failure. J. Med. Assoc. Thai., 90: 6

25. Chávez JR, Ibancovichi JA, Sánchez-Aparicio P, Acevedo-Arcique CM, Morán-Muñoz R, Recillas-Morales S. (2015) Effect of acetaminophen alone and in combination with morphine and tramadol on the minimum alveolar concentration of isoflurane in rats. PLoS One. 5;10:e0143710.

26. Benito J, Aguado D, Abreu M, Gómez de Segura I. (2009) Abstracts presented at the 10th World Congress of Veterinary Anaesthesia, 31st August–4th September, Glasgow, UK. Veterinary Anaesthesia and Analgesia. 2010;37:1–88.

27. González – Blanco P, Susana Canfrán, Mota R., Gómez I. de Segura and Aguado D. (2020). Effects of a single paracetamol injection on the sevoflurane minimum alveolar concentration in dogs. Canadian Journal of veterinary research. Jan; 84(1): 37–43.

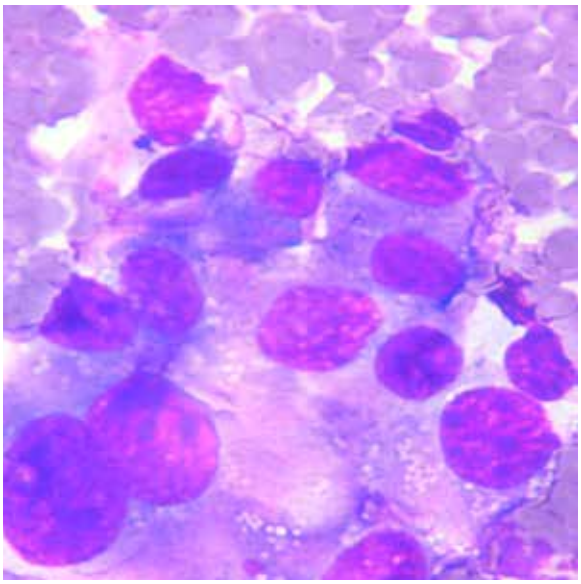

EVALUACIÓN CITOLÓGICA: ¿POR QUÉ NO SIEMPRE ME DA BUENOS RESULTADOS?

Gabriela Rojas Temahuay

M en MVZ con profundización en Patología Clínica

Especialista en Medicina y Cirugía de Perros y Gatos

PALABRAS CLAVE: *Citología*

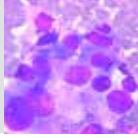

La evaluación citológica es en definitiva un método diagnóstico de gran utilidad en la práctica clínica por que es económica y rápida. Sin embargo, como todas las pruebas diagnósticas es importante conocer sus limitantes para no crear falsas expectativas de su alcance diagnóstico.

La función principal de una evaluación citológica es proveer información general sobre una lesión al diferenciar un proceso de etiología inflamatoria de uno neoplásico, en algunos casos provee un diagnóstico definitivo o diagnósticos citológicos diferenciales que justifiquen procedimientos mas invasivos y costosos.

Para todos los que se preguntan ¿por qué mis citologías nunca salen concluyentes? aquí varias explicaciones posibles:

1. Algunas veces no es culpa de uno, sino de la lesión

Esto sucede cuando la lesión por si sola tiene características propias que no permiten que el muestreo sea representativo o existan muy pocos elementos celulares a evaluar en las muestras que se envían

- Lesiones neoplásicas con alta compactación celular

- Lesiones neoplásicas con baja capacidad de exfoliación

- Lesiones muy irrigadas

Todas las veces que las características celulares propias de la lesión no permitan sugerir un diagnóstico definitivo ni ayudar a determinar el comportamiento biológico neoplásico esta indicado evaluar la arquitectura del tejido mediante histopatología.

2. A veces si es culpa del muestreo:

Hecho: *"La calidad diagnóstica de las muestras citológicas dependerá de la calidad de las muestras remitidas".*

La técnica es muy sencilla pero obtener muestras diagnósticas requiere práctica, aquí algunas recomendaciones:

- Comunmente la descripción macroscópica referida no corresponde con las características macroscópicas. Yo recomiendo tomarse tiempo para observar la lesión y palpar los planos anatómicos que afecta. En el caso de lesiones intracavitarias adjuntar características de imagenología

- Para escoger el sitio de punción ideal recomiendo realizar una palpación de la lesión que nos permita identificar si la lesión es de consistencia mixta y cuenta con áreas con presencia de líquido o la consistencia es homogénea, etc. Es importante fijar la lesión con todos los dedos de una mano para puncionar únicamente el sitio deseado y evitar el "muestreo incidental" de estructuras próximas a la lesión pero que no formen parte de ella

- Evitar al máximo la colección con contaminación sanguínea por que la hemodilución de una muestra disminuye la cantidad de células que podremos evaluar. Para evitar esta complicación durante el muestreo hay que poner atención al calibre de la aguja y en caso de colectar por aspiración realizar poca presión negativa. Para linfonodos yo sugiero no aspirar, no redirigir la aguja cuando estén dentro del linfonodo y utilizar calibres pequeños de aguja

- Para aumentar las posibilidades de que una lesión sea "representativa" hay que puncionar un par de sitios dentro de la misma lesión, en lesiones de gran tamaño se recomienda el muestreo de diferentes sitios dentro de la lesión (por ejemplo tres) incluyendo la periferia, el centro y algún otro ángulo intermedio

- Enviar mas de una laminilla para la interpretación de una lesión. Si las muestras son adecuadas serán suficientes 3 laminillas. En lesiones intracavitarias recomiendo envíar mas laminillas que en muestreos de lesiones de piel.

- Los muestreos por hisopado o impresión solo son representativos únicamente de la superficie muestreada. Es muy importante escoger el sitio ideal de colección de la muestra considerando las características macroscópicas de la lesión.

Aquí un resumen de las diferentes técnicas de muestreo

1. Punción con aguja fina: se requieren agujas sin jeringa del 21-23. Insertar la aguja en la lesión repetidamente. Llenar una jeringa de 10 ml con aire conectar y expulsar la muestra en una laminilla nueva, limpia y seca. Extender

2. Aspirado con aguja fina: se requieren agujas del 21-23 y jeringas 5-10ml. Algunos autores recomiendan realizar aspirado solo en lesiones en las que no ha podido obtenerse muestra por punción (baja exfoliación).Es posible que esta técnica favorezca la contaminación sanguínea en algunas lesiones irrigadas. Insertar la aguja en la lesión repetidamente mientras se aplica ligera presión negativa y redirigir buscando muestrear varias zonas de la misma lesión. Liberar la presión antes de retirar la aguja de la lesión. Remover la aguja de la jeringa para llenarla de aire reconectar y expulsar la muestra en una laminilla nueva, limpia y seca. Extender

3. Hisopado: Se emplea para muestrear lesiones fistulosas y órganos tubulares (vagina, útero, conducto auditivo, fosas nasales, cavidad oral, recto). Verificar que el hisopo este fijo al palillo de madera. Introducir hisopo, rotar y retirar evitando la contaminación con otros tejidos. Rotar hisopo sobre la laminilla ejerciendo ligera presión en forma lineal

4. Raspado: Se emplea en lesiones duras (mesenquimatosas), en epidermis, en necropsias/biopsias. Utilizar una hoja de bisturí o laminilla hasta que la muestra sea evidente y untar la muestra sobre la laminilla. En raspados conjuntivales utilizar la base de la hoja del bisturí y proteger el filo con cinta.

5. Impresión: De poca utilidad diagnóstica en superficies ulceradas debido a que usualmente solo colecta el exudado inflamatorio superficial. Se recomienda en órganos colectados para histopatología (previo a la fijación con formol). La superficie de corte se presiona en papel secante para retirar exceso de sangre y después de eso, se imprime en laminillas

- Evitar el daño celular o destrucción celular. En muestras obtenidas por aspirado se sugiere no usar jeringas de gran capacidad con agujas pequeñas, tampoco se deberá ejercer presión negativa en exceso. Uno de los pasos mas importantes para evitar la destrucción celular es el extendido de la muestra

Extendido/ preparación de la muestra

La consistencia de la muestra obtenida determinará la forma en que debamos extenderla en las laminillas

•**Frotis terminal:** muestras con consistencia como sangre.

•**Squash o aplastamiento:** Muestras espesas y/o viscosas.

•**Frotis lineal:** muestras muy líquidas

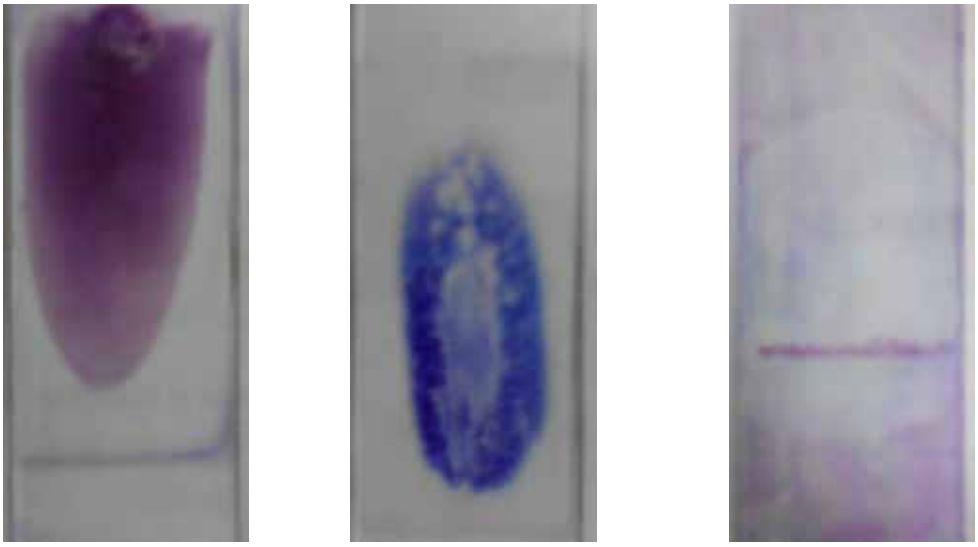

Imagen: De izquierda a derecha: frotis terminal, por squash y lineal

Un apropiado extendido de la muestra debe permitir, como su nombre lo menciona, una extensión adecuada de las células que permita visualizar las características celulares sin llegar a destruirlas durante su extendido

Evitar la distribución en forma de spray debido a que las células no estarán extendidas y no será posible observar adecuadamente sus características microscópicas.

La presión ejercida durante el extendido de la muestra debe modularse a modo de no presionar al grado de destruir las células o que la presión sea insuficiente como para que el extendido quede grueso y no evaluable

- Finalmente y no menos importante es considerar que las laminillas no deben dejarse a la intemperie por que pueden llenarse de polvo o rayarse. Estos artefactos pueden no ser visibles macroscópicamente pero si microscópicamente

- El envío de muestras para su evaluación es un paso que no debe descuidarse

Una vez que las muestras se han fijado al aire, proteger el lado de la muestra con la parte limpia de otra laminilla o idealmente enviar en portalaminillas

Las muestras con material oleoso no secarán por lo que las laminillas deben remitirse por separado para evitar que se pierda la muestra.
Incluir todos los datos de reseña, anamnesis y descripción de la lesión.
Los líquidos obtenidos de punción a tumores deberán ser remitidos en la jeringa que se han colectado

Jamás deberán refrigerarse las laminillas con extendidos debido a que puede tener lugar destrucción celular relevante así como no deberá manipularse formol cerca de extendidos sin teñir debido a que éste puede cambiar interferencia con el formol.

Se sugiere remitir las muestras con una anamnesis completa y detallada descripción de las características macroscópicas de la lesión.

En conclusión, la citología es un método diagnóstico que requiere práctica para el muestreo así como conocer ventajas y desventajas de las diferentes técnicas de colección y elaboración de extendidos con la finalidad de aprovechar al máximo la utilidad de esta prueba.

REFERENCIAS BIBLIOGRÁFICAS

Raskin, R; Meyer D. Canine and Feline Cytology: A Color Atlas and Interpretation Guide. Saunders, 2022.

Cowell, RL; Tyler, RD; at al. Diagnostic Cytology and Hematology of the Dog and Cat. Mosby, 2019.

Baker, R; Lumsden; JH. Color Atlas of Cytology of the Dog and Cat. Mosby, 1999

FEDERACIÓN·CANOFILA·MEXICANA.AC.

Visítanos en:

www.fcm.mx

Recuerda que puedes consultar:

- El calendario de eventos
- Publicaciones de FCM
- Mejores perros del año
- Criaderos
- Escuelas

Y ahora también puedes verificar el registro de tus perros